TUBERCULOSE DER PAROTIS

W. M. J. SCHELLEKENS

Digitized by the Internet Archive
in 2025

https://archive.org/details/tuberculosederpa0000unse

TUBERCULOSE DER PAROTIS

TUBERCULOSE DER PAROTIS

ACADEMISCH PROEFSCHRIFT
TER VERKRIJGING VAN DEN GRAAD
VAN DOCTOR IN DE GENEESKUNDE
AAN DE UNIVERSITEIT VAN
AMSTERDAM

OP GEZAG VAN DEN RECTOR-MAGNIFICUS JHR. J. SIX,
HOOGLEERAAR IN DE FACULTEIT DER LETTEREN EN
WIJSBEGEERTE, IN HET OPENBAAR TE VERDEDIGEN
IN DE AULA DER UNIVERSITEIT, OP MAANDAG
8 DECEMBER 1919, DES NAMIDDAGS TEN $4^1/_2$ URE

DOOR

WILHELMUS MARIA JACOBUS SCHELLEKENS
ARTS TE 'S-GRAVENHAGE
GEBOREN TE VUGHT

DRUKKERIJ TEN HAGEN TE 'S-GRAVENHAGE

AAN MIJN VERLOOFDE

Gaarne maak ik van de gelegenheid mijner promotie gebruik om U Hoogleeraren, Lectoren en Privaat-Docenten der medische en philosophische faculteit mijn dank te betuigen voor het onderwijs en de leiding, die ik van U heb ontvangen.

In het bijzonder betuig ik U, Hooggeleerde Rotgans, Hooggeachte Promotor, mijn oprechten dank voor al, wat ik van U geleerd heb en voor Uwe groote belangstelling en zeer gewaardeerden steun, bij het bewerken van dit proefschrift ondervonden.

Ook U beiden, Zeergeleerde Rutgers en Maasland ben ik ten zeerste dankbaar voor Uw aangename en leerzame voorlichting bij mijn streven naar chirurgisch-gynaecologische kennis en ervaring.

Ten slotte dank ik U allen, collegae en vrienden, die mij op eenigerlei wijze in mijn arbeid hebt bijgestaan.

INHOUD.

			Blz.
Hoofdstuk	I.	Eigen geval. Geval van Dr. Wong-Lun-Hing	1
Hoofdstuk	II.	Gevallen uit de Literatuur	14
Hoofdstuk	III.	Aetiologie	62
Hoofdstuk	IV.	Het experimenteele onderzoek	67
Hoofdstuk	V.	Pathologische Anatomie	74
Hoofdstuk	VI.	Pathogenese	84
Hoofdstuk	VII.	Symptomatologie	104
Hoofdstuk	VIII.	Diagnostiek	111
Hoofdstuk	IX.	Prognose en Therapie	121
Literatuur			126

HOOFDSTUK I.

EIGEN GEVAL VAN TUBERCULOSE DER PAROTIS.

Den twaalfden October 1918 werd op de chirurgische afdeeling van het R.-K. Ziekenhuis te 's-Gravenhage opgenomen patient M. v. K., oud 33 jaar, schoenmakersknecht, wegens uitgebreide tuberculeuse aandoeningen. Patiënt, die vroeger steeds gezond is geweest, begon vóór drie jaar te sukkelen met longklachten, kreeg steken in de zijde en hoestte. De dokter constateerde rechtszijdige pleuritis; die genas, nà vier à vijf maanden, maar patiënt bleef klachten houden, was gauw moe en kortademig, en voelde zich slap. Zijn hoest was verdwenen, zweeten deed hij nooit. Vóór een half jaar had hij een haemoptoe; met hoesten verloor hij toen een weinigje helder rood bloed waarna hij nog eenige dagen bloederige fluimen opgaf; zijn eetlust was steeds goed.

Patient's vader en broer zijn aan longtuberculose gestorven, terwijl nog een tweede broer en twee zusters gezond zijn. Patient is ongehuwd.

In Januari 1918 kreeg hij in zijn rechterzijde twee zwellingen, één in de oksellijn gelegen, de andere rechts vóór bij het borstbeen. Deze werden grooter, door punctie elders werd eenige malen veel etter verwijderd. Na den laatsten keer sloten zich de openingen niet meer en scheidden steeds veel etter af, hetgeen herhaalde verbandverwisseling noodig maakte.

Bovendien kreeg patient nog een dikte *in linker hals en gezicht vóór het oor*, die pas sinds twee maanden begonnen is als een kleine zwelling vóór onder het linker oor en steeds geleidelijk grooter is geworden. Behalve dezen langzamen groei merkt patient nog op, dat de zwelling steeds toeneemt met het eten, wat gepaard gaat met een onaangenaam strak gevoel aan dien kant. Meest neemt deze vergrooting korten tijd na het eten weer langzaam af. Soms voelt hij ineens vocht in zijn mond loopen, waarmee dan tegelijk de dikte afneemt en de onaangename strakheid verdwijnt. Alleen in het begin heeft hij eenigszins pijn in die wang gehad, nooit echter neuralgiën. De zwelling voelde nimmer warm aan.

Ontsteking in mond of keel heeft patient volgens zijn mededeelingen stellig niet gehad, behalve éénmaal voor ± vijf jaar, toen hij een dikke, pijnlijke linker wang had, waarbij hij met moeite den mond kon openen. Het trekken van drie tanden uit de linker onderkaak, waarbij veel stinkende etter nastroomde, gaf toen spoedig genezing; zwelling en pijnlijkheid verdwenen snel.

Status praesens. Patient heeft een vrij stevigen lichaamsbouw, grove beenderen en een matigen panniculus adiposus. De slijmvliezen zijn wat bleek, klierzwellingen zijn alleen te vinden in beide liezen als kleine harde knobbeltjes. Het hart is van normale grootte, de harttonen zijn zuiver. De borstkas is breed, links ziet men duidelijk de ribbenteekening; rechts is deze, vooral in de flank, onduidelijk. De rechter borstkas beweegt weinig of niet met de ademhaling, de linker duidelijk.

Rechts vóór-onder vindt men een handbreede demping waarover zeer zwak vesiculair ademen; links zijn percussie en auscultatie normaal. Rechts achter vindt men eveneens demping met verzwakt ademen, naar boven

reikend tot de punt van het schouderblad, terwijl de thorax hier eenigszins is ingetrokken in vergelijking met links. De linkerkant vertoont geen afwijkingen, behoudens eenige fijne ronchi beneden.

De borsthuid vertoont twee wonden, een in de voorste axillairlijn op de zevende rib, kwartjesgroot, rond, bedekt met slappe, livide granulaties en beslag; de dunne huidranden zijn ondermijnd en blauw. Onder de rechter tepel op de vijfde rib vindt men eenzelfde zeven bij twee c.M. groote wond, in het midden waarvan men de aangevreten rib ziet liggen.

Verder vindt men op den rechter thorax-wand eenige bruine huidplekken, waar de tuberculeuse haard eveneens wil doorbreken; de huid bombeert een weinig, zoodat de ribteekening rechts minder duidelijk is dan links. Bij sondeeren van uit elk der openingen blijkt een sterke huidondermijning, waardoor beide communiceeren. Links gaat deze ondermijning tot midden op het sternum, rechts tot middelste axillairlijn, ook naar boven en beneden zich over de breedte van eenige tusschenribsruimten uitstrekkend. Eenige malen komt men met de sonde op blootliggende ribben; in de voorste wond ligt een klein sequestertje vrij, dat gemakkelijk met een pincet verwijderd wordt.

De in de anamnese reeds genoemde zwelling der linker gelaatshelft reikt naar boven tot iets onder den jukboog, achter tot tegen het oor; hier is de zwelling naar voor drie vingers breed, breidt zich dan voornamelijk uit naar beneden op en onder den kaakhoek en in de fossa retromandibularis. Zij neemt dus het geheele gebied der parotisstreek in, is echter zeer onregelmatig. De bovenhelft toch is slechts matig gezwollen, is hier

slechts een half à één c.M. dik, eenigszins vast aanvoelend en heeft een gelijkmatig licht hobbelig oppervlak.

Beneden echter promineert de zwelling veel meer, is glad, week, fluctueert als een kippeneigroote cyste met den angulus mandibulae als middelpunt. De grootste zwelling is hier zes à zeven c.M. breed, reikt naar beneden tot drie à vier c.M. onder den onderkaaksrand.

De huid erover is los beweeglijk, is niet rood en niet pijnlijk bij druk.

In den mond vindt men geen enkel verschijnsel van ontsteking, de amandelen zijn klein en liggen binnen hun nissen. De ductus Stenonianus mondt uit op een kleine, niet ontstoken papil, met een ronde, speldeknopgroote opening, waaruit bij druk op de wang geen etter te voorschijn komt. De ductus is niet voelbaar, met name wordt geen steentje erin gevoeld.

In de onderkaak ontbreken links drie tanden, n.l. de achterste praemolaar en beide molaren, terwijl de derde molaar noch boven, noch onder ontwikkeld is. In de bovenkaak ontbreekt links de tweede kies, verder vertoont het gebit geen afwijkingen.

Den zestienden October vind ik de cyste grooter dan bij het binnenkomen, de rest is vrijwel even groot; bij druk op de cyste verkleint deze aanvankelijk niet, tot zij op eens bij steviger drukken, kleiner wordt. Men ziet hierbij troebel vocht uit den Ductus Stenonianus in den mond loopen, hetgeen patiënt ook voelt. De cyste is niet geheel leeg te drukken, na eenig kauwen is zij opnieuw weer veel grooter, het meest na elken maaltijd, waarbij patiënt een onaangenaam gespannen gevoel in de wang krijgt.

Uit de cyste wordt acht c.M.^{3} vocht gepuncteerd, dat licht troebel en licht geel gekleurd is; het bevat talrijke

leucocythen, geen bacteriën. Een proef op de aanwezigheid van cyaankalium valt negatief uit; een hoeveelheid zetmeel, vier en twintig uur in de broedstoof met de vloeistof samen gebracht blijkt geheel omgezet.

19 October. Het onderzoek op tuberkelbacillen in het sputum levert negatieve uitkomst.

De ductus Stenonianus wordt gesondeerd, de sonde is gemakkelijk acht à negen c.M. in te voeren zonder eenigen weerstand te ontmoeten. De Röntgen foto vertoont geen steenvorming in parotis of uitvoergang.

25 October. De cyste is intusschen nog grooter geworden, bij punctie wordt nu ± vijftien c.M^3. troebele seropurulente vloeistof opgezogen. Het vocht bevat talrijke leucocythen, geen bacteriën. Eenige c.M.^{3} worden bij een cavia in de buikholte ingespoten.

Om in staat te zijn microscopisch de diagnose op tuberculose te stellen wordt naar Hirschfeld's methode met de spuit een punctie in het bovenste deel der zwelling verricht, en eenige kleine brokjes weefsel opgehaald.

Nadat de cyste is leeggezogen blijkt juist boven den onderkaakshoek een knikkergroote, onregelmatige, meer vaste zwelling als onderdeel der parotiszwelling aanwezig. Zij ligt dieper dan de cyste, is duidelijk vaster dan de zwelling in het bovendeel.

Den 28^{en} October wordt patient geopereerd door Dr. Rutgers voor zijn ribtuberculose. Het proces blijkt zeer uitgebreid te zijn. Een vijftal ribben moet over groote lengte verwijderd worden; van een eenigszins radicale opruiming in één zitting moet worden afgezien; na excochleatie en jodoformgaastamponnade wordt de operatie beeindigd, waarbij de wond geheel open blijft.

's Avonds heeft patient een temperatuur van 40.1^0 per oksel, voelt zich zwak, kan niet ophoesten van de pijn

en het ontbreken van een deel van den borstwand rechts.

Den 29^{en} October is de temperatuur lager (tusschen 38 en 39^{0}) om daarna steeds boven de 39 en zelfs 40^{0} te komen; hij hoest moeilijk, is kortademig, benauwd, geeft op; in de linkeronderkwab ontwikkelt zich een pneunomie, waaraan patient 's nachts van 2 op 3 Nov. 1919 sterft.

Om de diagnose der parotis zwelling te kunnen vaststellen exstirpeerde ik deze na den dood, waarbij de cyste in het onderdeel zoo vast met de dunne huid vergroeid bleek, dat ik deze niet kon afpraepareeren. Ik nam daarom alleen den bovenwand dezer cyste mee, zag daarbij dat de binnenwand met grauwroode granulaties bedekt was, terwijl de inhoud uit sereus-etterig vocht bestond.

Dit praeparaat werd naar Prof. Spronck ter onderzoek opgestuurd.

De diagnose dezer parotis zwelling gaf mij nogal moeilijkheden. Dat de parotis-speekselklier zelf was aangedaan, was duidelijk. Vooreerst was het een zwelling, die zich anatomisch precies hield aan de parotisloge, al deed de groote cyste juist op en onder den onderkaakshoek den oppervlakkigen onderzoeker even naar de submaxillairstreek uitzien. Dat bovendien het klierweefsel zelf was aangedaan bleek uit de functiestoornis, de zwelling na het eten, en het mogelijke wegdrukken van inhoud naar den mond uit de uitmondings-opening van den ductus Stenonianus. Hoe echter deze diffuse parotiszwelling met onderin een cyste te verklaren. Op een kwaadaardig gezwel geleek de aandoening al heel weinig. Met de meer zeldzame scirrheuze vormen van parotis carcinoom zal wel niemand, zelfs oppervlakkig, eenige gelijkenis vinden. En bij de andere vormen van carcinoom en sarcoom overweegt de nieuwvorming van weefsel, er ontstaan

vergroeiïngen met huid en onderlaag; neuralgiforme pijnen of verlammingen wijzen op aantasten van zenuwen, terwijl metastatische klierzwellingen en bij verval ulceratie al spoedig het beeld volledig maken.

Dit alles zoeken wij bij onzen patient vergeefs; hier treedt de vrij groote cyste vooral op den voorgrond, die mede direct tegen maligne gezwellen pleit.

Ook bij de menggezwellen overweegt de weefsel nieuwvorming in den vorm van een goed begrensden knobbel, uitgaande van een deel der parotis. Vaak bestaat sterk consistentieverschil tusschen verschillende gedeelten van hetzelfde gezwel, sommige kraakbeenhard, andere — vooral bij talrijk aanwezig slijmweefsel — meer week of zelfs bedriegelijk fluctuatie vertoonend. Soms ontstaan ook echte fluctueerende cysten door verval van gezwelweefsel of door afsluiting van een uitvoergang, steeds dus gesloten cysten.

Onze patient vertoonde echter een aandoening der *geheele* parotis, waarbij de weefselnieuwvorming ook niet op den voorgrond trad. De grootte der cyste bij zoo weinig weefselnieuwvorming en haar communicatie met den uitvoergang pleiten tevens zeer tegen een menggezwel.

Behalve de tumoren der parotis kunnen wij tevens alle acute ontstekingen, zoowel van uitvoergang als van de klier zelf met de vermelding voorbijgaan.

De zeer merkwaardige cyste in dit geval voerde echter de diagnose in de juiste richting. Daar de cyste-inhoud speeksel bevatte, moest blijkbaar de speekselafvloed belemmerd zijn en wel, daar de parotis overigens gewoon afscheidde, in een der kleinere uitvoergangen. Voor een corpus alienum gaf de anamnese geen aanwijzing.

Een steentje vindt men meestal in den grooten uitvoergang, die daarbij zelf ontstoken is. Zij veroorzaakt ver-

der de eigenaardige „Colique Salivaire", een met elken maaltijd weer terugkomenden pijnaanval in het gebied der speekselklier, die daarbij zwelt. De oorzaak dezer met elken maaltijd terugkeerende, gevreesde kolieken, is de inklemming van den steen, waarachter het speeksel stuwt, tot de gang zoover is uitgerekt, dat het speeksel zich baan breekt, afvloeit en met de zwelling ook de pijn snel verdwijnt. In ons geval vinden wij deze kolieken maar heel zwakjes aangeduid. Wel treedt met elken maaltijd de toename der zwelling op, en is vaak een strak, eenigszins pijnlijk gevoel van spanning aanwezig, maar tot echte „crises" kwam het niet. Met de sonde konden wij in den hoofduitvoergang geen concrement aantoonen, evenmin bij betasten. De uitvoergang was niet ontstoken ; op een Röntgen foto was geen schaduw te zien. Wij mochten dus veilig de diagnose sialolithiasis laten varen.

Bleef dus over een litteekenstenose na een of andere chronische ontsteking om onze cyste te verklaren. De niet specifieke, chronische ontstekingen verloopen meestal onder het eigenaardige beeld van den ontstekingstumor, door Küttner het eerst beschreven. Deze komt bij de parotis al heel zelden voor. De speekselklier wordt door nieuwvorming van veel bindweefsel hard en groot, af en toe treden acute verheffingen op, waarbij het beeld op de acute parotitis gelijkt, met pijnlijkheid en etterafscheiding langs den uitvoergang. Soms vormen zich zoo abscesjes, die na incisie genezen. Na afloop dezer acute periode gaat het chronische proces weer verder. Ook hiermede vertoonde dus ons geval weinig gelijkenis. Bovendien waren wij bij onzen patient in de gelegenheid door punctie der cyste haar inhoud microscopisch op bacteriën te onderzoeken ; het vocht scheen echter

steriel te zijn. Zoo bleef dus slechts een der zeldzame chronische specifieke ontstekingen over.

Van actinomycose was geen enkel verschijnsel; lues der parotis treedt meestal op als een circumscripte knobbel, een gumma, bij zeer ernstige lijders aan deze ziekte. Onze patient vertoonde geen enkele afwijking, die aan lues deed denken, en ook de Wasserman's reactie was negatief. Wij meenden dus onze diagnose klinisch op tuberculose der parotis te moeten stellen. Daarbij konden wij alle verschijnselen, de zwelling, de ongelijkmatige consistentie, de onpijnlijkheid, de cyste, het troebele speeksel, het schijnbaar steriele punctievocht, enz., ongedwongen verklaren.

Al spoedig kregen wij antwoord op de vraag naar het wezen onzer kleine gepuncteerde weefselbrokjes; de oogst was wel zeer gering geweest, maar groot genoeg om vast te kunnen stellen dat er geen tumorelementen in te vinden waren, en de cellen meer op ontstekingscellen geleken.

Pathologische Anatomie. De geëxstirpeerde parotis bestaat uit een vrij regelmatig gevormd, fijn kwabbig bovendeel, terwijl het onderste gedeelte in een groote cyste met $\pm$ 1 cM. dikken wand is veranderd.

Deze cyste is zoo innig met de bedekkende huid vergroeid, dat het hieraan vastzittende wandgedeelte moet worden achtergelaten.

De holte bevat dun vloeibaren etter, de wand is vrij bros en bekleed met onregelmatige, fungeuze woekeringen.

Microscopisch blijkt de binnenwand der holte uit een dikke wal tuberculeus granulatieweefsel te bestaan, waarin nog kleine holten door verval van kaasmassa zijn ontstaan.

Het meest naar de holte toe is alle weefsel verkaasd.

De cellen hebben hun kleurbaarheid verloren, het best zijn nog de donkere kernen der rondcellen te zien. Meer naar buiten vindt men tuberculeus granulatieweefsel.

In een enorme lymphocythenmassa liggen vele epitheloid- en reuscellen verspreid, soms ook tot duidelijke tuberkels bijeen. De aard van het door tuberculose vernielde weefsel is nergens in dezen cystewand te herkennen.

Dicht bij dezen wand stoot men op een klierkwabje, dat eveneens een sterke lymphocythen infiltratie vertoont. In de nabijheid van een grooten uitvoergang in het midden van dit kwabje ziet men een miliairen tuberkel uit epitheloïdcellen met een tweetal reuscellen, omgeven door een lymphocythenkrans. In de rest van het klierkwabje valt de groote massa lymphocythen in het oog, naast sterke vaatuitzetting. De vaatwanden zien er normaal uit, bevatten geen tuberkels, geen proliferatie van endotheelcellen door endarteritische processen, terwijl in de buurt der vaten geen opvallende opeenhooping van lymphocythen wordt aangetroffen.

De uitvoergangetjes zijn alle met etter gevuld, hun wand is echter vrijwel intact, geen verval of woekering van epitheel, geen lymphocythen infiltratie.

Het interstitiëele bindweefsel tusschen de kwabjes vertoont naast matige lymphocythen infiltratie en verwijde vaten meestal weinig afwijkingen, toch is op eenige plaatsen een tuberkel te vinden. De naburige kwabjes vertoonen veelal geen duidelijke tuberculeuze afwijkingen, wel overal een sterke infiltratie met lymphocythen, meest diffuus, soms haardgewijze bijeenliggend. De vaten zijn overal verwijd, in alle uitvoergangen vindt men etter.

Dezelfde veranderingen vindt men in verschillende coupes door hooger gelegen parotis-gedeelten terug; telkens ziet men kleine miliaire tuberkels, soms uit enkel

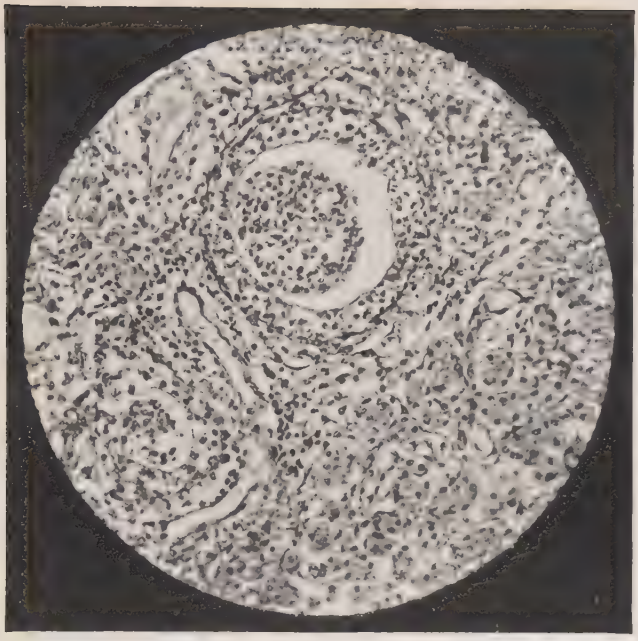

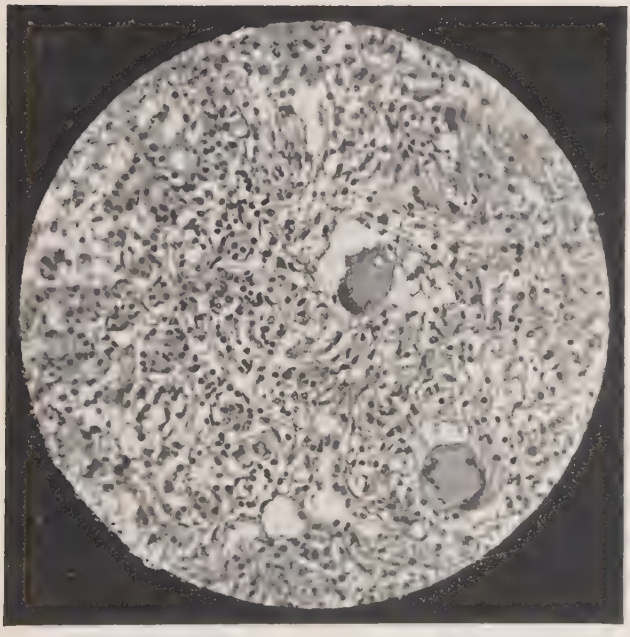

epitheloïdcellen, de meeste ook met reus-cellen, en omgeven door een lymphocythen krans.

De tuberkels liggen verspreid door de verschillende klierkwabjes, van een vaste plaatsing aan den omtrek of meer in het centrum is geen sprake. In de geheele klier, ook waar geen tuberkels te vinden zijn, valt de sterke lymphocythen woekering op. Uitvoergangen en vaten geven dezelfde beelden, als boven beschreven zijn.

Op meerdere coupes treft men in parotisweefsel ingesloten lymphkliertjes aan, sommige weinig veranderd, vele met duidelijke tuberkels uit epitheloïd-, en soms ook reuscellen. Deze tuberculeuze lymphkliertjes vertoonen alle slechts beginnende veranderingen, hun omtrek is steeds goed bewaard en ook het omgevende bindweefsel vertoont weinig of geen veranderingen.

Tuberkelbacillen werden niet gevonden.

Zeer opvallend is in alle praeparaten de etter in alle uitvoergangetjes. Dit behoeft ons echter niet te verwonderen, daar de etterige cyste-inhoud zich naar den mond liet drukken, en dus communicatie tusschen cyste en uitvoergangen moest bestaan. Deze vondst behoeft dus niet op een langs den ductus opstijgende infectie te wijzen; hiertegen pleiten ook de weinige veranderingen aan de uitvoergangen zelf.

Ook de bloedvaten vertoonen weinig veranderingen, noch in hun wand, noch in hun onmiddelijke omgeving; er is dus geen reden om aan een haematogene infectie te denken.

Daarentegen zijn er duidelijke veranderingen aan het lymphe systeem; naast de enorme infiltratie met lymphocythen zien we ook tuberkelvorming in eenige intraparotideale lymphkliertjes. Al wijst dit misschien eenigszins op een infectie langs de lymphbanen, duidelijk is

dit zeer zeker niet. De lymphklieren kunnen immers ook secundair vanuit het tuberculeuze parotisweefsel zijn aangedaan.

GEVAL VAN Dr. WONG-LUN-HING
(nog niet gepubliceerd).

Een man van zestig jaar stelt zich 10 April 1919 onder behandeling voor een sinds twee maanden bestaande zwelling onder het linker oor. Deze veroorzaakt geen pijn, is steeds geleidelijk grooter geworden. Patiënt heeft verder geen bezwaren, geen slik- of kauwstoornissen.

De man is steeds gezond geweest, heeft nooit verschijnselen van tuberculose gehad, hoewel in de familie deze ziekte vaak voorkomt.

Patiënt is stevig gebouwd; onder het linker oor, achter den onderkaakshoek bevindt zich de zwelling met hobbelig oppervlak, en bedekt met blauw-livide gekleurde huid, waarmede zij vergroeid is. De zwelling voelt in het midden week aan en is duidelijk fluctueerend; de huid er boven is zeer dun en staat op doorbraak. Het achterdeel der zwelling voelt onder vast aan, gaat naar vóór boven in het normaal aanvoelende overige parotisgebied over.

Bij punctie vanuit de gezonde omgeving werd uit het verweekte centrum een weinigje dik breiïge massa opgezogen.

Diagnose: veretterde lymphomata.

Therapie. Op 19 April 1919 werd de zwelling ruim ingesneden en uitgelepeld. Zij scheen te bestaan uit een groep van ten deele verkaasde klieren. Met den scherpen

lepel werd diep weg het zieke weefsel zoo zorgvuldig mogelijk verwijderd, waarbij ook ziek parotisweefsel naar buiten kwam, tot men gezond speekselklierweefsel aantrof. De wond werd getamponneerd en met eenige hechtingen gedeeltelijk verkleind.

Met de mogelijkheid op maligniteit werd het praeparaat microscopisch onderzocht, waarbij de diagnose tuberculose bevestigd werd.

Met zonnebestraling verkleinde de wond daarna verrassend snel, na zes weken was nog slechts een klein openingetje aanwezig. Nog een tweetal weken later was ook dit genezen, en vertoonde patiënt zich met een fraai litteeken en nog een weinig infiltratie ter plaatse. Sinds heeft patiënt zich niet meer vertoond.

Path. anatomie. Microscopisch werd gevonden een groote, deels verkaasde tuberculeuze lymphklier, die tegen het parotisweefsel lag. In de tuberculeuze lymphklier kwamen tuberkels voor, met epitheloïd- benevens enkele reuscellen, terwijl er vele tuberkelbacillen in gevonden werden. Het parotisweefsel vertoonde in de nabijheid dezer lymphklier tuberculeuse ontstekingsverschijnselen: interstitieele infiltratie en epitheloïde tuberkels (zonder reuscellen).

De speekselklierbuisjes bevatten geen exsudaat.

HOOFDSTUK II.

GEVALLEN UIT DE LITERATUUR.

In de voor mij bereikbare literatuur vond ik de volgende gevallen, die ik — veelal verkort — laat volgen:

1. E. DE PAOLI.
Annali dell' Academia Medica di Perugia 1893.

Anamnese. M. DE L., een vrouw van 53 jaar wordt 5 Februari 1891 opgenomen voor een zwelling in de linker wang. Haar ouders zijn op hoogen leeftijd gestorven; kinderen van een zuster zijn aan longtuberculose overleden. Vóór drie à vier jaar kreeg patiente een absces aan het voorhoofd, dat na incisie genas. Een jaar later ontstonden twee à drie abscesjes aan de linker wang onder den arcus zygomaticus, die eveneens na incisie genazen. Sinds een half jaar heeft zij de zwelling links in het gezicht, aanvankelijk pijnlijk en hard. De behandelende dokter meende fluctuatie te voelen, incideerde, waardoor slechts wat bloed te voorschijn kwam; deze incisie genas voorspoedig, de zwelling bleef echter en werd steeds grooter.

Status praesens. Patiente is een vrouw van goede constitutie; zij heeft in de huid der fronaalstreek en de linker wang ingetrokken, niet gepigmenteerde litteekens. In de linker parotisstreek bevindt zich een zwelling, bedekt met rozige huid, waarin een litteeken. Deze zwelling is kippenei-groot met licht hobbelig oppervlak, bij betasten vast elastisch en pijnlijk, en op breede basis in de parotisloge vastzittend.

Het gelaat is asymmetrisch, doordat de rechter mondhoek opgetrokken is.

Diagnose. Sarcoom der parotis met facialis paralyse.

Operatie, 8 Februari 1891. Incisie vanaf het oor naar beneden tot den onderkaakshoek. De tumor wordt zonder veel bloeding losgemaakt en na onderbinden der art. maxillaris externa ook een uitlooper onder de onderkaak mee weggenomen. Het verloop is normaal zonder koorts, en patiente wordt op 10 Februari 1891 genezen (met facialisparalyse) uit het Ziekenhuis ontslagen. Bij een na-onderzoek, 10 Mei 1893, was zij nog steeds in goede gezondheid.

Macroscopisch. Een vaste tumor met dunne fibreuze kapsel zonder cysten of verweekingen.

Microscopisch vindt men aan de oppervlakte soms geheel normale klierkwabjes, in andere reeds lymphocythen haardjes, vooral om de bloedvaten of kleine uitvoergangetjes. Waar deze infiltratie sterker is vindt men klierbuisjes gevuld met gewoekerd epitheel en exsudaat. Meer naar binnen zijn de veranderingen sterker, het nieuwgevormd weefsel heeft het klierweefsel vervangen, waarvan men nog slechts de uitvoerbuisjes vindt. Ook hier en daar een enkele typische tuberkel uit epitheloïdcellen, soms nog met reuscellen. In vele dezer tuberkeltjes ziet men het inwoekeren van lymphocythen en spoelcellen, de laatste vanuit strengen langs bloedvaatjes, die in de buurt van epitheloïd- en reuscellen loopen; er is dus organisatie van tuberkels.

De klierbuisjes in dit ontstoken weefsel zijn meest vernauwd door atrophie van hun epitheel, en soms niet meer te herkennen als de membrana propria vernield is, en de celelementen verdwenen en verspreid zijn in een groote massa lymphocythen. In het interstitiëele bind-

weefsel vindt men talrijke verspreide tuberkels, meer dan in de naburige klierkwabjes. Zij liggen meest om de kleine arterietjes, wier wanden door endarteritis verdikt zijn, vaak tot verdwijnen van het lumen. In eenige arteriewanden vindt men fraaie typische tuberkels.

De zenuwen vertoonen ontstekingsinfiltratie van hun neurilemma met lymphocythen, spoelcellen en kleine vaatjes, de zenuwvezels zijn gedeeltelijk vernield.

Vaak vindt men in de coupes kleine lymphkliertjes, enkel wat vergroot, maar zonder tuberkels of verkazing, terwijl in het omgevende bind- en vetweefsel juist vele tuberkels voorkomen.

In het centrale deel van den tumor vindt men een groote massa nieuwgevormd interstitiëel bindweefsel, waarin tusschen de lymphocythen verspreid spoelcellen, endotheelcellen en fibrillenstrengen voorkomen. Op andere plaatsen van ouder fibreus weefsel vindt men leucocythen haarden er tusschenin, soms door oplossen der tuberkels kleine afgekapselde abscesjes vormend. Kleine wijde of geatrophiëerde klierbuisjes in het nieuwgevormde bindweefsel toonen de groote klierdeelen, die hierdoor vervangen zijn.

Het interstitiëele bindweefsel is doorzaaid van tuberkels, terwijl het overal de elementen van het klierweefsel doet verdwijnen.

Met de kleuring van Weigert zijn t.b.c. bacillen te vinden in het schijnbaar gezonde klierweefsel, in het epitheel van nog intacte klierbuisjes, in het nieuwgevormde bindweefsel en vooral in de reuscellen.

2. L. v. Stubenrauch.
Archiv. für klin. Chir. 1894. Band 47.

Een 60-jarig man wordt 5 Maart 1864 opgenomen wegens een dikte vóór het rechter oor, die hij in November '93

voor het eerst als een klein hard knobbeltje bemerkte. Sinds is het grooter en weeker geworden, gaf geen bezwaren bij het kauwen, wel sinds korten tijd uitstralende pijnen in oog en oor. Na het eten werd de zwelling niet grooter.

Patient had nooit klierzwellingen of andere teekenen van scrophulose gehad, slechts had hij voor eenige jaren aan typhus-abdominalis geleden. Overigens was hij steeds gezond, was ook niet erfelijk met tuberculose belast.

Alleen is nog op te merken, dat hij sinds jaren aan stomatitis met profusen speekselvloed leed.

Status praesens.

In de rechter parotisstreek is bij den krachtig gebouwden man een cyste aanwezig, van drie c.M. diameter, overal met normale huid bedekt.

De tumor ligt vlak vóór het oor, zoowat één cM. ervan verwijderd, is gespannen, elastisch en fluctueerend, verschuifbaar op de onderlaag. Bij druk is de zwelling heel weinig pijnlijk, niet verkleinbaar, terwijl ook geen vocht uit den mond van den ductus Stenonianus stroomt. Verder is bij klinisch onderzoek nergens in het lichaam tuberculose te vinden.

Operatie op 8 Maart. Exstirpatie der cyste met een dwarssnee over de grootste zwelling.

Zij is gemakkelijk los te pellen, alleen aan de basis zit zij nogal vast zoodat eenig klierweefsel mee geëxcideerd moet worden. Hierbij wordt de cyste even bij toeval aangeprikt, waarbij de vloeibare inhoud, schijnbaar helder speeksel, afstroomt.

De wond wordt met drainage gehecht, en is na tien dagen geheel genezen.

Pathologische anatomie. De cystewand was zoowat twee m.M. dik, de binnenwand was licht oneffen, met grauwroode knobbeltjes bezet. Deze werden afgestreken en op

tuberkelbacillen onderzocht, waarvan men slechts weinige kon aantoonen. De nog adhereerende vloeistofdruppels leken ook microscopisch op normaal speeksel, bevatten echter meer leucocythen.

Microscopisch blijkt de binnenlaag van den cystenwand uit enkel tuberculeus granulatie-weefsel te bestaan, talrijke epitheloïdcellen, omgeven door lymphocythen, af en toe een reuscel. Op sommige plekjes vindt men necrose, terwijl vaak de epitheloïdcellen op de wijze van huidpapillen in de diepere lagen indringen. Nergens is hier iets van klierweefsel of klierbuisjes te vinden, het zijn enkel tuberculeuze granulaties.

Om deze laag heen vindt men fibrillair bindweefsel met in zijn mazen tallooze lymphocythen en hier en daar het lumen van een klierbuisje.

In de volgende zône vindt men duidelijk klierweefsel door tuberculose aangetast, de kliercellen echter alle geïsoleerd, meestal door lymphocythen omringd, klein en met minder kleurbaar protoplasma.

Tusschen de vele klierbuisjes ziet men hier en daar tuberkels, ook eenige met reuscellen.

De wanden der vaten zijn zeer verdikt, hun lumen is belangrijk vernauwd en er omheen vindt men kleincellige infiltratie.

In de buitenste lagen is de verandering het geringst, de tuberkuleuse haarden zijn door gezond klierweefsel gescheiden. De klierbuisjes zijn eveneens rondom rondcellig geïnfiltreerd.

Het geheele proces is duidelijk een speekselklieraandoening, en niet de tuberculose eener lymphklier; in het geheele praeparaat is niets van lymphoïdweefsel te vinden.

Over den infectieweg is niets zekers te zeggen. De stomatitis en kleincellige infiltraten om de klierbuisjes

schijnen op een ascendeerende infectie langs den Ductus Stenonianus te wijzen.

3. Legueu en Marien, 1895.
Bulletin de la société de biologie Paris '95.
Presse médicale 1896.

In October 1895 wordt een meisje van 13 jaar opgenomen met een kleinen tumor in de linker wang. Sinds ongeveer drie jaar hebben de ouders dit aanvankelijk als een klein bolletje opgemerkt, sinds is het langzaam grooter geworden.

Status praesens.

In de linker wangstreek, ongeveer aan den voorrand van den masseter voelt men, beter dan men ziet, een hazelnootgroot knobbeltje, regelmatig rond. Het zit een weinig aan de huid er boven vergroeid, die plooit als ze daarover verschoven wordt. Ook zit het op de diepere lagen vast, alhoewel de masseter bij contractie er vrij van blijkt. De zwelling is nagenoeg onpijnlijk, het oppervlak is licht oneffen, het maakt den indruk als of vele peripheer vrije deeltjes in het midden samenhangen. De zwelling is niet hard, ook niet fluctueerend, zij lijkt meer week als een dermoïdcyste.

Diagnose. Veretterde lymphklier.

Operatie. Onder cocaïne-anaesthesie met omsnijden der vastzittende huid wordt de geheele massa vrij gemaakt.

Even ontsnappen eenige druppels kruimelige etter, maar meteen wordt de perforatieopening met een pincet afgeklemd. Na de exstirpatie eenige huidhechtingen tot slot.

De volgende dagen komt er speeksel over de wang, gelukkig bleek het geen fistel van den ductus Stenonianus en sloot zij zich van zelf.

Path. anatomie. De nootgroote tumor ziet er op doorsnede uit als hypertrophisch klierweefsel met sommige

klierkwabjes flets rood gekleurd, andere meer gelig. In het centrum van den tumor is een holte, gevuld met melkachtigen slijmerigen etter; deze bevat slechts weinige leucocythen en geen microben, blijkens microscopisch onderzoek en kweekproeven.

De cavernewand bestaat uit typisch tuberculeus granulatieweefsel. Het naburige klierweefsel is doorzaaid met tuberculeuze granulatiehaardjes, die in het midden verkaasd zijn en reuscellen en epitheloïdcellen bevatten, omgeven door lymphocythen. Vele dezer tuberkels in den cavernewand zijn aaneengesmolten en het schijnt, dat de caverne zelf door verweeking dezer conglomeraattuberkels is ontstaan.

In den cavernewand ziet men vaak verkaasde gedeelten, terwijl de rest al talrijke tuberkels bevat.

Op grooteren afstand van de holte vindt men klierbuisjes met gewoekerd epitheel, gevuld met lymphocythen en rondom kleincellige infiltratie. Ook waar het interlobulaire bindweefsel met zijn vaten nog geheel intact is, vindt men deze veranderingen om de klierbuisjes.

Ook tuberkelbacillen zijn vooral in de reuscellen te vinden. De coupes nagaand schijnt de ontsteking uit te gaan van het centrum der klierkwabjes, de klierbuisjes, van daaruit zich peripheer uitbreidend, terwijl het centrum verkaast. Het interlobulaire bindweefsel wordt eerst secundair aangetast.

Het proces is dus een tuberculeuze knobbel van het parotisklierweefsel zelf en wel van het voorste deel of Parotis accessoria; de overige Parotis was (ten minste klinisch) gezond.

4. E. de Paoli.
Comptes rendus. Soc. ital. chir. 1895.

M. G., meisje van negentien jaar, wordt 14 Mei 1895 opgenomen voor een dikte in de linker wang. De ouders

en drie broers leven en zijn goed gezond, terwijl patiente zelf nooit ziek was.

Voor vijf à zes jaar kreeg zij pijnen binnen in het linker oor, spoedig hevig, en in de geheele wang aan dien kant uitstralend. Op die pijnen volgde linkszijdig verlamming van den n. facialis. Eerst eenige maanden later vertoonde zich een kleine, langzaam toenemende zwelling in de parotisstreek. Volgens patiente is de zwelling soms grooter, soms kleiner, samengaand met meer of minder hevige pijnen. Soms waren deze pijnaanvallen onverdragelijk, daar geen enkel zalfje ook maar iets verlichtte.

Status praesens. Patiente is een klein, jong meisje, zwak gebouwd; links ziet men duidelijk de verschijnselen van paralyse van den facialis, vooral bij lachen of spreken. De huidsensibiliteit is normaal.

In de parotisstreek ziet men den tumor, naar boven reikend tot tegen den uitwendigen gehoorgang, vóór den onderkaaksrand overschreidend. Naar achter gaat hij tot den voorrand van den m. sternocleidomastoideus, naar beneden tot het niveau van den onderrand der onderkaak.

De zwelling puilt weinig naar buiten uit, heeft een onregelmatig hobbelig oppervlak en is bij palpatie vrij hard. De bedekkende huid is normaal en goed beweegbaar, maar aan de onderkaak schijnt de tumor wat vast te zitten. Bij aanraken geen pijnlijkheid. Borst- en buikorganen zonder afwijkingen, geen klierzwellingen.

Diagnose. Fibrosarcoom der parotis met druk op den n. facialis en n. auriculo-temporalis.

Operatie door Dr. Santovecchi op 15 Mei '95 onder chloroform narcose.

Na huidincisie komt de kapsel, die innig met de

parotis vergroeid blijkt. Beurtelings met mes en vinger verder werkend, wordt de tumor vrijgemaakt. Veel bloeding maakt aanvankelijk de exstirpatie niet gemakkelijk, tot de A. carotis externa onderbonden wordt. Het verloop na de operatie is voorspoedig, de pijnen zijn verdwenen, maar de facialisparalyse blijft onveranderd. De patiente verlaat na een maand het ziekenhuis. Volgens berichten in Mei 1896 is de parotis aan den rechterkant gaan opzwellen.

Path. anatomie. Een nootgroote tumor, die op doorsnede een netwerk van bindweefselstrengen vertoont, waartusschen de klierkwabjes zitten ingedrongen. Het schijnt, alsof de diagnose fibrosarcoom dus bevestigd wordt.

Microscopisch vindt men in de veranderde klierkwabjes lymphocythen-infiltratie of wel in de peripherie, òf om de klierbuisjes, waarin het epitheel vaak gewoekerd is.

In een later stadium zijn de klierbuisjes door oplossing der membrana propria en verspreiding der epitheelcellen veelal geheel verdwenen, andere nog slechts als epitheel cylindertjes aanwezig.

Deze veranderingen, benevens uitzetting der capillairen, vindt men in alle klierkwabjes, ook in die op het eerste gezicht normaal schijnen. In de meeste vindt men bovendien tuberkels, sommige zeer typisch en vaak omsloten door jong nieuwgevormd bindweefsel. De tuberkels vindt men vooral om de uitvoergangetjes.

In de meeste tuberkels ziet men vacuolevorming in het protoplasma der reus- en epitheloïd-cellen, vooral in het tuberkel centrum, terwijl ook mono- en polynucleaire leucocythen in het protoplasma de vacuolen dezer tuberkelelementen doordringen. Soms vindt men in een reuscel zelfs meer leucocythen dan kernen. Op deze

leucocythen-invasie volgt een inwoekeren van spoelcellen in strengvorm, en bundels fibrillen welke dienen tot geleide voor nieuwgevormde vaten. Zoo verdwijnen de specifieke tuberkel-elementen en vindt men na totale organisatie slechts bindweefsel, dat geheele klierkwabjes kan innemen. Soms vindt men in deze nog wel een verdwaalde epitheloïd- of reuscel, soms nog een enkel gaaf klierkwabje of ook wel hier en daar een klein kaashaardje.

Sommige tuberkels zijn in het centrum al verkaasd, terwijl peripheer de organisatie begonnen is. Waar men zenuwen aantreft, vindt men verdikking van het perineurium en verdwijnen van eenige zenuwvezels door bindweefsel-woekering. In een zenuwbundel zit een tuberkel juist in het perineurium.

Met Gabbet's kleuring vindt men, vooral in reus- of epitheloïdcellen vrij veel tuberkel-bacillen.

Uit de wijdloopige microscopische beschrijving haalt De Paoli als de meest opmerkelijke zaken aan:

1e de groote nieuwvorming van bindweefsel met sterke verandering en woekering tevens der kliergang epitheliën. De specifiek tuberculeuze veranderingen blijven geheel ten achter tegenover de sterke reactie van het bindweefsel;

2e de vorming van vacuolen en de indringing van leucocythen in reus- en epitheloïd cellen;

3e de ligging der tuberkels *om* de klierbuisjes.

Daar in het centrum der kwabjes de klierbuisjes met vaatjes en bindweefsel samengaan, en tuberculeuze verandering wel in de wanden van enkele arterien maar niet in de klierbuisjes te vinden zijn, beschouwt hij den bloedweg als den meest waarschijnlijken, waarlangs de infectie in de parotis is binnengedrongen.

5. L. Parent.
Thèse de Paris 1898.

A. G. 61 jaar oud, gewezen politie-agent wordt 17 Maart 1897 opgenomen in Hôpital St. Joseph voor een zwelling in het gezicht.

Hij is gehuwd en heeft twee gezonde kinderen. In den oorlog van 1870 werd hij door een granaatscherf in de linker temporaalstreek verwond, was acht maanden krijgsgevangen, waarbij hij ging lijden aan „rheumatiek''. Anderhalf jaar geleden etterde zijn rechteroor een weinig, wat na eenige inspuitingen verdween, maar sinds is hij aan dien kant doof gebleven.

Overigens was patient steeds gezond, met name nooit lijdend aan tuberculose, terwijl ook geen erfelijke tuberculose in de anamnese voorkomt.

De tumor werd vóór drie maanden door patient bij het scheren toevallig opgemerkt als een lichte zwelling in de streek der linker parotis, die geen pijn deed. Zij werd toegeschreven aan een slechte kies; de dikte werd grooter en begon hem daardoor te verontrusten.

Status praesens. Er bestaat lichte zwelling ter hoogte van den linker opstijgende onderkaaksboog door een onregelmatige vaste massa, die het oorlelletje omgrijpt.

Nergens is fluctuatie aantoonbaar. De bedekkende huid is normaal en goed beweegbaar. De tumor is in horizontale afmeting vijf c.M., tegen vier c.M. verticaal.

Diagnose. Menggezwel der gl. parotis.

Operatie op 20 Maart 1897. Door een verticale snede van tien c.M. voor-langs het oor en een tweede van negen c.M. loodrecht hierop wordt een huidlap gemaakt, die ruim toegang geeft. Om den n. facialis zoo mogelijk te sparen wordt eerst getracht achter de zenuw te vinden,

maar de bloeding is te belemmerend. Half-snijdend, half-scheurend wordt zoowat de geheele brooze klier weggenomen, waarbij men zooveel mogelijk de zenuwtakken spaart. In de diepte ziet men de vena jugularis interna.

Met drainage wordt de wond gesloten.

Het verloop nà de operatie is normaal, na acht dagen worden de draadjes verwijderd. Daags nà de operatie hangt de linker gezichtshelft, terwijl het oog aan dien kant niet geheel te sluiten is; dus paralyse van den linker facialis.

Na veertien dagen wordt patient ontslagen.

In April 1898 wordt hij opnieuw onderzocht en blijkt volkomen gezond, met een mooi litteeken, terwijl ook zijn facialisparalyse, die na zes maanden begon terug te gaan, geheel verdwenen is.

Path. anatomie. Een tumor van kippeneigrootte, vertoonend op doorsnee een vijftal grijswitte kazige plekken, verspreid tusschen normaal uitziende gedeelten.

Voor het microscopisch onderzoek heeft Parent verschillende coupes gemaakt en beschreven. Een eerste coupe gaat half door een verkaasd gedeelte, waarin men nog de lumina van drie klierbuisjes kan onderscheiden beantwoordende aan drie verkaasde klierkwabjes. De epitheelcellen dezer klierbuisjes kleuren zich niet meer. Aan de grens dezer verkazing vindt men sterke lymphocythen-infiltratie (met ook een enkele reuscel) in het klierkwabje, vooral in het interlobulaire bindweefsel, welks vaten verdikte wanden vertoonen.

In een tweede coupe vindt men meest vrijwel normaal klierweefsel met enkel wat lymphocythen-infiltratie in het interlobulaire bindweefsel. Afgescheiden door een zône van jonge cellen, vindt men verder een grooten kaashaard, een geheel klierkwabje innemend. Een weinig verder vindt men nog eens dergelijke, maar kleinere, ongeveer

een derde van een klierkwabje innemende, omgeven door een geïnfiltreerde zône met twee typische reuscellen. Deze zijn in het midden verkaasd, en lijken met hun periphere kernen eenigszins op klierbuisjes. De tuberculeuze degeneratie is in dit klierkwabje in het centrum het verst voortgeschreden.

Op een derde coupe vindt men naast gezonde kliergedeelten zeer merkwaardige plekjes. Men ziet een grooten kaashaard omvattende twee klierkwabjes. In de omgeving zijn de interlobulaire ruimten opgevuld met lymphocythen, terwijl men aan de peripherie van een klierkwabje twee reuscellen opmerkt. Op een ander plekje vindt men juist buiten aan zulk een klierkwabje een verkaasd plekje. Deze coupe vertoont dus duidelijk het begin der verkazing aan den omtrek der kwabjes, centraal voortschrijdend.

Het ontstekingsproces begint dus in dit geval van Parent in het peri-acineuze bindweefsel, waar men om de vaten de meeste veranderingen aantreft, terwijl het klierweefsel zelf nog intact is. Men moet dus denken aan een infectie vanuit de bloedwegen, waarmee de multipliciteit der haarden, verspreid in verschillende deelen der klier klopt.

Met de fuchsine kleuring van Ziehl kon Parent ook weinige tubelkelbacillen met zekerheid aantoonen.

6. Bockhorn.
Archiv für Klin. Chirurgie 1898.

Den tweeden November 1896 wordt een negen-en-dertig jarige vrouw in het ziekenhuis opgenomen met een zwelling in de linker wangstreek. Voor drie maanden is deze zwelling in acht dagen tijds tot de tegenwoordige grootte ontstaan, zonder aanvankelijk pijn te veroorzaken. Zij werd ervoor met zalven, pleisters, joodinsmeringen behandeld zonder

resultaat, de laatste zelfs met pijn als gevolg. Op het oogenblik heeft patiente pijn, die af en toe zeer hevig wordt en dan over het geheele hoofd uitstraalt. Daarmee neemt dan ook de wangzwelling toe.

Patiente is vroeger steeds gezond geweest, en stamt uit gezonde familie. Longziekten heeft zij niet gehad; lues wordt ontkend; de tanden zijn meest zonder pijn uitgevallen en twee getrokken. Achttien jaar geleden had zij een abortus: zij heeft twee kinderen, een dochter van 19 jaar is wegens een darmfistel geopereerd.

Status praesens. De linker wang is overal gezwollen, met de meeste welving vóór het oor en één vingerbreed onder den jukboog.

De zwelling is gelijkmatig, de huid erover ziet wat rood en glanst; zij is niet te plooien, terwijl een vingerdruk er in achterblijft

Er is groote spanning in het gezwel. Bij druk loopt geen etter uit den uitvoergang in den mond. Geen speekselvloed, geen speekselretentie. Nergens voelt men duidelijke fluctuatie, wel zijn er eenige plekjes waar het iets er op gelijkt (pseudo-fluctuatie). De aanraking is pijnlijk. De mond kan niet geopend worden.

De longen zijn gezond. Een litteeken op den rechter voetrug is gevolg van een verbranding.

Operatie. Den vierden November 1896.

Na openen van de oedemateuze bedekking komt men op klierweefsel, waarin een kersepit-groot deel met verweekte brokkelige kaasachtige massa. Wat dun sereus vocht loopt af. Het omgevende weefsel ziet grauw, korrelig.

Het zieke weefsel in den bovensten wondhoek wordt tot op den M. masseter weggenomen, het onderste parotisweefsel nog tot na vaststelling der diagnose achtergelaten. Tamponade met jodoformgaas.

Veertien November. De onderste wanghelft is nog sterk gezwollen, in de diepte der wond ziet men necrotische vezels der fascia parotidio-masseterica.

Negentien November. Het achterdeel van den tumor is verweekt en schijnt te fluctueeren. De wond is met spekkige granulaties bedekt en grauwgeel verkleurd, terwijl men necrotische vezels der fascia parotideo-masseterica en peesvezels van den masseter ziet.

Een cM. onder den ondersten mondhoek is fluctuatie aantoonbaar. Bij den mond van den ductus Stenonianus zitten twee carieuze kiezen.

Tweede operatie. Een en twintig November.

Na afkrabben der granulaties wordt een tweede snee loodrecht op de eerste gemaakt, die de geheele parotis bloot legt. Deze wordt nu met den scherpen lepel als gemakkelijkste instrument verwijderd. Op den facialis wordt weinig gelet. De brooze parotis lijkt op een gumma, dat vervalt. De wondholte wordt vooral naar beneden getamponneerd. De carieuze kiezen bij de ductus uitmonding worden nu op verlangen der patiente getrokken. Daar men meest aan een gumma dacht, kreeg patiente nu dagelijksch anderhalve gram joodkalium.

Zeven en twintig November. De parotisrest secerneert sterk, het speeksel loopt door de wond naar buiten. Tot groote verwondering bestaat er geen facialis-paralyse.

Acht en twintig November. De wond vertoont nog vele necrotische flarden, de zwelling der wang is veel minder geworden. Op acht December wordt patiente ontslagen met een wond, die zich intusschen goed gereinigd heeft, en tot op een smalle spleet gesloten is, terwijl van facialisstoornis niets te bemerken is. Patiente is daarna spoedig genezen.

Path. anatomie. Macroscopisch lijkt het weefsel het meest op een gumma.

Microscopisch blijkt echter tuberculeus klierweefsel met duidelijke reus- en epitheelcellen. Met de kleuring van Ziehl-Neelsen worden ook nog enkele tuberkelbacillen aangetoond, vooral bij de reuscellen. De aandoening is een diffuze door het geheele klierweefsel heen. Door de verschillende coupes kan men de achtereenvolgende stadia zien, die Bockhorn tot een viertal terugbrengt.

Vooreerst vinden wij nog geheel normaal klierweefsel, geleidelijk overgaand in de tweede laag met ontstoken klierweefsel, terwijl de kliercellen gedeeltelijk vervallen zijn. De rondcellige infiltratie vindt men het eerst in het bindweefsel, later vindt men er ook epitheloïdcellen bij. De rondcellige infiltratie wordt hier en daar zoo sterk, dat klierweefsel niet meer te herkennen is; aanvankelijk vindt men dan nog resten van kliercellen en klierbuisjes, later niet meer. In deze gedeelten hebben zich epitheloïd-cellen veelal tot tuberkels vereenigd; van hypertrophie der vaatwanden, zooals men bij lues zou verwachten, is niets te vinden in deze zône. De volgende, derde laag bevat geen kliercellen meer, wel talrijke epitheloïd- en reuscellen. De laatste geleken door de regelmatige rangschikking der kernen op klieralveolen; met dubbelkleuring echter kwam de basaal membraan duidelijk als onderscheid te voorschijn. Steeds meer nemen nu de rondcellen af, de reuscellen en epitheloïdceltuberkels toe, tot verval optreedt en men vrij scherp begrensd aan de vierde zône komt, waar alles verkaasd is.

In dit geval zou de ontsteking begonnen zijn in het interlobulaire bindweefsel, waar men reeds reus- en epitheloidcellen en rondcellen aantreft bij nog intact klierweefsel. Bockhorn vermoedt, dat de bacillen hier vanuit den mond (carieuze tanden) langs de lymphvaten zijn heengevoerd.

7. P. Lecène.
Un nouveau cas de tuberculose primaire de la Parotide. Revue de Chir. 1901.

B., oud negen en twintig jaar, magazijnbediende, wordt 21 November 1900 voor zwelling van de rechter wang opgenomen. Tien jaar geleden bemerkte hij voor het eerst een hazelnootgroot knobbeltje op, rechts onder het oorlelletje. Dit werd slechts langzaam grooter, zoodat het vóór twee jaar nog pas de grootte eener noot had bereikt. Sinds begon het echter zonder duidelijke reden sneller te groeien, wat patient bijzonder verontrustte en hem naar het ziekenhuis dreef. Hij voelt zich overigens goed gezond; tusschen zijn vijftiende en twintigste jaar verloor hij zonder bekende oorzaak een aantal carieuze kiezen rechts. Als soldaat leed hij op twee en twintig jaar aan bof en roodvonk.

Zijn vader is aan een hartkwaal, de moeder aan een hem onbekende ziekte gestorven. Hij heeft twee broers en twee zusters, allen gezond, terwijl een zuster een jaar geleden aan longtuberculose gestorven is.

Status praesens. In de streek der rechter parotis ziet men een belangrijke zwelling onder het oorlelletje, dit een weinig naar boven oplichtend. Zij veroorzaakt patient geen pijn, slechts een onaangename belemmering bij het draaien van het hoofd naar den anderen kant. De huid boven de zwelling ziet er normaal uit en blijkt ook bij palpatie geheel los daarop. De tumor is wat grooter dan een noot, zit in de diepte aan de parotis vast. Naar achter reikt zij tot den voorrand van den sternocleidomastoïdeus, naar vóór overschrijdt zij den achterrand van den onderkaakshoek. Bij aanraken is de zwelling niet in het minst pijnlijk.

De consistentie is niet overal gelijkmatig, achter ongeveer de vastheid van nog niet verweekte tuberculeuze lymphomen, vóór week, half fluctueerend. Kraakbeenharde gedeelten zijn nergens te vinden, evenmin duidelijk fluctueerende plekken. Bij druk wordt de zwelling niet kleiner.

De uitmonding van den ductus Stenonianus ziet er geheel normaal uit; er is geen facialisparalyse. Noch in de longen, noch elders in het lichaam vindt men tuberculeuze afwijkingen.

Diagnose. Menggezwel der parotis.

Operatie, op 24 November onder chloroformnarcose.

Verticale incisie van ± tien cM. over de zwelling; na doorsnijden van huid en kapsel wordt de tumor gemakkelijk met den vinger geënucleëerd. De holte wordt nog even uitgelepeld, de nakomende bloeding met druk gemakkelijk bedwongen. Nadat eenige diepe catguthechtingen de holte doen verdwijnen, wordt ook de huid gehecht.

Na de operatie verloopt alles gunstig, de n. facialis is niet geschonden. De hechtingen worden den achtsten dag verwijderd en na twaalf dagen verlaat patient het ziekenhuis.

Een maand later komt patient zich nog laten zien met een mooi bewegelijk litteeken zonder een spoor van recidief.

Path. anatomie. Macroscopisch schijnt de diagnose menggezwel juist te zijn. De tumor is op doorsnee roodachtig geel, van meer weeke consistentie zonder kaashaarden of holten. Histologisch ziet men het parotisklierweefsel zeer onregelmatig gescheiden door lagen van lymphocythen; soms is het klierweefsel geheel verdwenen, en vervangen door een massa lymphocythen, die in de minst veranderde gedeelten het klierweefsel vanuit de peripherie indringen. Het infiltraat is hier dus het sterkst in het interlobulaire bindweefsel en om de capillairen. De kliercellen vertoonen

vaak degeneratie-kenmerken, slecht kleurbaar protoplasma, e. d. Slechts weinig resten van kliergangen zijn aanwezig. Men vindt vele typische reuscellen en met de Ziehl-Neelsen-kleuring met zekerheid enkele tuberkelbacillen.

Op grond van de interlobulaire begininfiltratie en de afwezigheid van andere tuberculeuze haarden in het lichaam sluit Lecène de infectie langs ductus of bloedvaten uit en denkt voor dit geval aan een lymphogene infectie vanuit den mond.

8. Gustave Faure-Darmet.
Thèse de Paris 1900.
Etude sur la tuberculose de la glande parotide.

M. M. een veertig-jarig koopman, wordt einde Maart 1900 opgenomen. Vader en moeder zijn aan hartziekte met albuminurie gestorven; een zuster is op zeven en dertig jaar aan diabetes gestorven, de tweede zuster stierf aan roodvonk en een derde op zeventien jaar aan longtuberculose. Patient had op zijn een en twintigste jaar een chronische afscheiding uit zijn rechter oor, aanvankelijk rijkelijk, maar na twee maanden is de otitis goed genezen.

Syphilis wordt ontkend. Drie jaar geleden had hij drie maanden lang een keratitis aan het linkeroog. Hij is dertien jaar getrouwd, heeft een meisje van dertien jaar, dat vaak met de oogen sukkelde. Hij drinkt weinig alcohol en matig wijn. In December 1899 kreeg hij een lichte zwelling in de rechter wang, gelegen vóór de uitwendige gehooropening, iets achter het midden van den afstand tusschen deze en den mondhoek. Na verloop van eenige dagen kwamen twee nieuwe kleinere zwellingen, ongeveer midden op den opstijgenden onderkaaksboog. Deze onpijnlijke zwellingen waren op de onderlaag beweeglijk. Zij werden met joodtinctuur bestreken.

2 Februari 1900 kwamen neuralgiforme pijnen in de eerste zwelling, die patient met lijnmeelpappen trachtte te bestrijden.

4 Februari brak de tumor door; een vrij groote hoeveelheid vocht, schijnbaar etter, kwam er uit, terwijl ook spoedig de beide andere zwellingen open gingen. Daarna verminderde de vochtafscheiding eenigszins; bij druk kon men volgens patient lange, vrij dikke, draden trekkende vloeistof uitpersen.

De uitstroomende vloeistof werd langzamerhand helder, iets geelachtig en vermeerderde bij de maaltijden.

Status praesens. De geheele streek van den opstijgenden onderkaaksboog is bedekt met dunne paarsachtige huid, rondom ondermijnd. In het bovendeel in de auriculo-orale lijn is deze afwijking nog naar vóór toe uitgebreid. Achter den kaakboog ziet men nagenoeg geen afwijkingen.

Vóór den vóórrand van den m. masseter ziet men drie fistelopeningen en twee andere op den opstijgenden kaakboog, halverwege gehooropening en onderkaaksrand. Er stroomt veel vocht uit, vooral bij kauwen; 's nachts echter niet. In de vloeistof vindt men eenige gelige draden, geen korrels.

De omgeving dezer huidveranderingen is overal wat verdikt; er is geen oedeem, de kaakbewegingen zijn slechts weinig beperkt. Binnen in de wang ziet men niets bijzonders, de opening van den ductus Stenonianus is normaal; geen speekselvloed, het tandvleesch gezond.

De molaren en praemolaren zijn in de bovenkaak carieus, maar nooit heeft patient periodontitis gehad.

Patient heeft geen pijn, zijn algemeene toestand is goed, al is hij wat vermagerd.

Hart en longen vertoonen geen afwijkingen; er is geen albuminurie. Het uitstroomende vocht is tweemaal op actinomyces onderzocht zonder positief resultaat.

Diagnose. Actinomycose der wanghuid.

Operatie. Op 8 April onder narcose.

Met de sonde stoot men nergens op bloot been. De zieke huidgedeelten worden geëxcideerd; het weefsel lijkt op fungeuze tuberculeuze massa en wordt zorgvuldig met de curette verwijderd tot men vóór zich den ductus Stenonianus ziet, juist waar hij den m. buccinator zal doorboren. De blootliggende n. facialis is niet verwond. De operatiewond is zoowat zes à zeven c.M. lang en breed. Zij wordt met jodoformgaas bedekt.

Na de operatie is gedurende de eerste dagen het uitstroomen van vocht vooral, bij het eten zeer rijkelijk. Maar de litteekenverkleining gaat zeer snel, haast van dag tot dag ziet men de afmetingen verminderen. Nog drie maal moest met incisie en curettage een klein secundair fungeus haardje verwijderd worden. Spoedig is alles verlitteekend, op twee fistelopeningetjes na. Begin Juli vindt men onder het oorlelletje nog een kleine dikte, die bij druk verkleint, terwijl uit de onderste fistel-opening vocht uitstroomt. Elken dag wordt de wang met wat jodoformgaas verbonden, waarop in Augustus de voorste fistelopening (in het niveau van den ductus Stenonianus) sluit. Het duurt nog tot begin October voordat de tweede opening dicht is. Aanvankelijk kwam nog daarna een hazelnootgroote zwelling midden op den opstijgenden kaakboog, die 's nachts ongeveer verdween, en overdag grooter werd, maar ook deze verdween geleidelijk in den loop van November.

In Januari 1901 wordt patient opnieuw onderzocht, hij vertoont een H-vormig litteeken, in zijn mond ziet men geen afwijkingen, het speeksel stroomt behoorlijk af, zoowel rechts als links. De kauwbewegingen zijn niet belemmerd. De rechter parotisstreek is wel een weinig

dikker dan links. De algemeene toestand is goed, patient is zeven kilo zwaarder geworden.

De gecuretteerde brokjes worden bij gezonde cavias ingeënt, die zes weken later gedood werden. Bij de sectie vindt men tuberculeuze afwijkingen op de entingsplaats (de dij), in de inguinale en retroperitoneale lymphklieren, in longen, nieren, lever en milt.

9. Mintz. (Moscou.)
Ein Fall von primärer Parotistuberculose.
Deutsche Zeitschrift für Chirurgie. 1901.

Patient is een jongetje van drie jaar, wiens moeder longtuberculose heeft. In Februari 1901 had hij diphterie. 5 Mei daaropvolgend merkte de moeder onder het linker jukbeen een erwtgroot pijnloos gezwel, dat zienderoogen toenam en spoedig de geheele linker wangstreek innam. Het kind had nooit pijn en nooit koorts. Een joodkalikuur van twee weken had niet den minsten invloed. 24 Mei was de geheele parotisstreek gezwollen, welke zwelling ook om den onderkaaksrand heen de diepte inging. De huid erboven was normaal beweeglijk. De mondholte vertoonde geen bijzonderheden; patientje had geen stomatitis, gave tandjes, geen tonsillitis; de tonsil van den ductus Stenonianus zag er normaal uit. Het kind is uitstekend gevoed, de inwendige organen schijnen gezond, de temperatuur is hoogstens 36.9^0.

De diagnose werd gesteld op vermoedelijk kwaadaardig gezwel.

Operatie. Op 27 Mei met een lengtesnee over de oorspeekselklier evenwijdig aan de temporale slagader. De klier lijkt voor het grootste deel veranderd in brokkelig, grauwwit, gezwelachtig weefsel. Daar alles met de diagnose klopt wordt de klier met de sterk veranderde

parotis accessoria verwijderd, waarbij het gelukt, den hoofdstam en ten deele de oogtakken van den n. facialis uit het gezwel af te zonderen. Hechting en tamponnade van den ondersten wondhoek. De volgende dagen bleef de temp. normaal, maar ontwikkelde zich links een aanzienlijk oedeem in het gezicht, dat na eenige dagen verdween.

7 Juni. — Elf dagen na de operatie werd patientje met genezen wond ontslagen. De gezichtsspieren waren links verlamd behalve de m. orbicularis oculi, die paretisch was. Overdag kon patient het oog niet geheel sluiten, 's nachts wel.

Path. anatomie. Een achttal coupes door de meest verschillende deelen der klier brachten de verrassing.

In de vergelijkenderwijze met de bindweefselsepta donkerder gekleurde klierkwabjes vallen heldere, ronde eilandjes op, in verschillende grootte en aantal aanwezig. Nauwelijks is een klierkwabje hiervan vrij. Elk eilandje is een tuberkel met ettelijke reuscellen, in elk stadium van verval tot verkazing toe. Het interlobulaire bindweefsel is op sommige plaatsen sterk oedemateus, en vooral bij sterk veranderd klierweefsel is het kleincellig geïnfiltreerd, maar een beginnende tuberkelvorming in het bindweefsel is niet te vinden. Sommige klierbuisjes zijn door kleincellig infiltraat omgeven, terwijl het daar meerlagig, plaatselijk afstootend epitheel bevat. Deze veranderingen vond men in alle coupes terug; de vaten vertoonden nergens endarteritis of ontsteking der adventitia.

In het vocht, dat uit den verschen tumor werd gedrukt, waren met de kleuring van Ziehl-Neelsen tuberkelbacillen aan te toonen.

Uit deze microscopische gegevens besluit Mintz tot een langs het kanaalsysteem der klier naar boven gedrongen

infectie. Het diffuse, streng tot de klierkwakjes beperkte optreden der aandoening, waarbij het bindweefsel enkel lichte reactieve ontstekingsverschijnselen vertoont, doet hem met beslistheid een andere ontstaanswijze ontkennen. Hoe zou een infectie langs de lymphwegen het bindweefsel spoorloos voorbij gegaan zijn, en zich pas in het klierweefsel duidelijk ontwikkeld hebben? Ook de diffuse aandoening der parotis accessoria pleit hiervoor, terwijl juist hier „onder het jukbeen" volgens de moeder het eerste knobbeltje zou ontstaan zijn. Het herhaalde kussen der tuberculeuze moeder op den mond van het kind verklaart ook de aanwezigheid van tuberkelbacillen aldaar. Deze bacillen zouden bij hun opstijgen slechts door den fijneren wand der kleinste kliergangetjes kunnen dringen.

10. Ch. Scudder.

Tuberculosis of the parotid gland. — The american journal of the medical Scienses. 1902. Dec.

A. N., een vrouw van zeven en vijftig jaar, wordt wegens een zwelling in de rechterwang opgenomen. In de familie en in haar persoonlijke voorgeschiedenis komt geen tuberculose voor, zij was steeds goed gezond, is zes en twintig jaar getrouwd en heeft drie kinderen.

Vijf jaar geleden bemerkte zij voor het eerst een kleine zwelling juist onder het rechter oorlelletje. Deze nam gedurende drie jaar heel langzaam in grootte toe, maar sinds ruim een jaar is het wat sneller gaan groeien. Pijn had zij nooit daardoor, het gehoor is goed en er zijn geen drukverschijnselen op zenuwen geweest.

Status praesens. Patiente is een groote, stevige, goed ontwikkelde vrouw, die voor en onder het rechteroor een breede, spherische zwelling vertoont. Deze is rond en hard met onregelmatige harde randen, nauwelijks

beweeglijk op de diepe lagen, terwijl de huid er boven los en verschuifbaar is. Bij palpatie is nergens een weeke plek te vinden.

In de longen zijn geen afwijkingen.

Operatie. Met een boogvormige snee wordt de tumor bloot gelegd, waarbij de kapsel zeer vast vergroeid blijkt. De halsstreek wordt zorgvuldig gepraepareerd; ductus Stenonianus en n. facialis moeten doorsneden worden, daar zij in het zieke weefsel ingebed zitten. De tumor wordt dan met eenige kleine aanwezige kliertjes verwijderd. De wond geneest voorspoedig en patiente wordt een week na de operatie ontslagen.

Anderhalf jaar later wordt patiente opnieuw onderzocht; er is geen recidief, het huidlitteeken is zacht en beweeglijk. Rechts bestaat nog steeds de paralyse van den n. facialis.

Path. anatomie. De tumor bestaat uit brokstukken. Het microscopisch onderzoek toont parotis klierweefsel, waarin talrijke plekjes uit kleine ronde epitheloïdcellen en talrijke reuscellen met verkazing.

11. Jac. Frank.

Primary tnberculosis of the parotid gland. — Ann. of surg 1902. Bd. 36.

Een kind van twee en twintig maanden, een jongetje met gezonde ouders, kreeg een zwelling in de rechter parotisstreek. Hij was tevoren steeds gezond geweest. Daar de zwelling bleef, ging men ermee naar een ziekenhuis, waar geïncideerd werd, eenige etter kwam te voorschijn. De wond sloot zich niet, en aldus zag Frank na zes weken het patientje.

De zwelling der rechter parotisstreek was vóór het duidelijkst; zij was gespannen, glanzend, blauwachtig ver-

kleurd met een fistelopening middenin, omgeven door een granulatiewal. Uit de opening kon een dikke, kaasachtige massa uitgedrukt worden, terwijl ook wat speeksel uitstroomde. Weder opgenomen in het ziekenhuis, werd onder het oor een incisie naar beneden gemaakt, het vervallen weefsel weggelepeld, de wond dan goed gereinigd en daarna de zieke klierrest met een stuk gezond weefsel met het mes verwijderd. De holte werd met gaas getamponneerd en patientje verbonden. Het bleef nog vijf dagen in het ziekenhuis, de eerste drie dagen werd dagelijks het oppervlakkig verband verwisseld, dat telkens doortrokken bleek van speeksel; daarna werd geregeld alle verband tot op de wond vernieuwd, tot deze geheel gesloten was.

De verlamming van den facialis na de operatie verbeterde geleidelijk geheel. Ruim twee jaar na de operatie was het kind gezond zonder het minste recidief.

Microscopisch werden alle typische kenmerken van tuberculose der parotis gevonden.

12. L. Borchardt.
Dissert. Freiburg i./Breisgau. 1903.

M.B. een vrouw van een en vijftig jaar, wordt 14 April 1903 opgenomen voor een zwelling vóór het rechteroor. De ouders waren gezond, drie zusters zijn aan tuberculose der longen gestorven, een dochter werd drie jaar tevoren voor klieren geopereerd. Patiente zelf was steeds gezond, leefde buiten op het land, kon steeds goed werken. Eerste menstruatie op zeventien jaar. Zij had acht normale bevallingen, kreeg alleen in het eerste kraambed een lichte mastitis. Sinds twee jaar bestaat de menopause. Patiente bemerkte vijf en dertig jaar geleden een zwelling vóór het rechter oor, die tamelijk hard aanvoelde en zich

absoluut niet liet verschuiven. De huid erboven was niet veranderd. Patiente had geen pijn en geen enkel bezwaar bij hoofdbeweging of eten.

Volgens haar mededeelingen neemt de zwelling geregeld iederen zomer toe tot ongeveer walnootgrootte, om 's winters hoogstens de grootte eener kers te bezitten. Dit heeft patiente al sinds vijf en dertig jaar opgemerkt.

Sinds Januari 1903 is de tumor echter veel sneller gegroeid, was in April al van kippeneigrootte, zoodat zij zich ongerust begon te maken.

Status praesens. Patiente is een middelmatig groote, vrij sterke vrouw, van krachtigen bouw. Hart en longen zijn normaal terwijl ook verder geen afwijkingen zijn te constateeren. In de rechter parotisstreek vindt men een zwelling zoo groot als een halve sinaasappel, maar vlakker. Zij gaat achter tot den rand van den m. sternocleidomastoïdeus, naar beneden tot over den kaakrand. De huid erboven is niet veranderd, matig gespannen, gemakkelijk bewegelijk.

Bij palpatie blijkt de tumor uit meerdere kwabjes te bestaan. De consistentie is matig hard, als van een licht aangespannen spier, behalve onder-voor, waar een afzonderlijke hazelnoot-groote hardere knobbel te voelen is. — Op het been is de tumor goed beweeglijk. Nergens eenige pijnlijkheid.— Geen facialis-stoornissen.

Diagnose. Een sinds kort snel groeiende tumor, en wel waarschijnlijk een sarkoom.

Operatie. Op 22 April in chloroformnarcose.

De tumor liet zich vrij gemakkelijk uit een fibreuze kapsel uitpellen, en scheen door de parotis zelf te zijn gevormd, zoodat er geen parotisweefsel achterbleef. De facialis moest doorsneden worden. Bovendien werd een klier aan den kaakhoek meegenomen. De wond genas

zonder complicaties, de rechter gelaatshelft was verlamd, het oog kon niet gesloten worden. Ook was het gezicht rechts plaatselijk hyp-, resp. anaesthetisch.

Path. anatomie. Macroscopisch is het een tamelijk regelmatige licht hobbelige, vlak eivormige tumor, van acht bij vijf en een halve cM. en een diepte van drie bij drie en een halve cM. Op doorsnee is hij gelig-rood en bestaat uit drie grootere deelen, gescheiden door onder het sneevlak teruggetrokken bindweefselstrengen. Elk dezer drie deelen is weer door bindweefsel in kleinere afdeelingen van vier tot zeven mM. doorsnee verdeeld. Op de coupe ziet men microscopisch twee der genoemde knobbeltjes, gescheiden door een septum uit bind- en vetweefsel. In het grootste der beide vindt men een zône met vrijwel normaal klierweefsel, alleen bevat het te veel lymphadenoïdweefsel. Hiernaast ligt een groot gebied, waarin ternauwernood klierresten te herkennen zijn, bijna alles is tuberculeus granulatieweefsel. Dit bestaat uit talrijke aaneenliggende tuberkels, van epitheloïd-cellen met zwak gekleurde kernen, vaak ook typische reuscellen, waarvan sommige met kalkafzetting. Nergens eenige neiging tot verkazing. Overal veel lymphocythen tusschen door, soms als kleine haardjes bijeen.

In dit zieke weefsel vindt men slechts sporen van klierweefsel, soms enkele duidelijke, normaal uitziende cellen, soms fraaie klierbuisjes met hun lumen, alles echter omgeven door tallooze lymphocythen.

Het kleinere knobbeltje vertoont ongeveer hetzelfde beeld; grootcellige tuberkels, omgeven door lymphocythenhaarden en met soms kalkhoudende reuscellen. Men vindt ook hier slechts een smal strookje klierweefsel en weinig vaten, welker wanden normaal zijn. Eenige weinige tuberkelbacillen werden met stelligheid aangetoond.

Uit het normaal voorkomen van lymphadenoïdweefsel, verspreid tusschen parotis klierweefsel en de microscopische beschrijving van dit geval, besluit Borchardt tot een tuberculose van het lymphadenoïde weefsel in de parotis. Daarvoor pleit mede de hazelnoot-groote tuberculeuse lymphklier aan den kaakhoek, die tegelijk verwijderd werd. Deze vertoont hetzelfde beeld van confluëerende tuberkels uit epitheloïde- en soms kalk bevattende reuscellen met weinig bindweefsel ertusschen. Slechts een smalle zoom normaal lymphklierweefsel is hier overgebleven. De weinige neiging tot verkazing verklaart ook het uitermate chronische verloop.

13. Wood.
Univ. of Penna. Med. Bull. 1903. No. 10. (Referaat: Centralblatt. f. Chir. 1904.)

De ziekte begon bij patient met een geleidelijke vergrooting der lymphoglandula submaxillaris, vooral het achterdeel.

Bij de exstirpatie bleek dit gedeelte ook hard, en ging hier over in de parotis, die slechts zeer onvolkomen verwijderd werd.

Later begon de rest der parotis te zwellen en eveneens hard te worden. Microscopisch vond men typische tuberkels in het parotisweefsel.

Wood denkt zich den oorsprong der tuberculeuze infectie in de tonsillen, vanwaar het eerst de submaxillaire lymphklier werd aangedaan.

14. Lefas.
Maladies des glandes salivaires.
Arch. génér. de médec. 1900. 2. Bd. 186. Bldz. 113.

Een patient met een dubbelzijdige parotiszwelling wordt

geopereerd, terwijl men meest dacht aan een malignen tumor.

Het bleek echter parotistuberculose. Rondom klierbuisjes en bloedvaten vond men lymphocythen infiltratie, die onregelmatig tusschen de klierkwabjes indrong. Ook epitheloïdcellen en typische reuscellen waren vrij talrijk. In de klierbuisjes vond men epitheel woekering, de vaten oblitereerden, het klierepitheel verloor zijn rangschikking, terwijl zijn kernen zich minder kleurden.

15. Douglas Drew.
Tuberculosis of the parotid salivary gland.
Transactions of the clinical society of London. 38. Band 1904—1905.

Patient is een jongetje van zeven jaar, wiens vader aan tering overleden is.

De parotiszwelling ontstond gelijktijdig met afscheiding uit het linkeroor en bestaat sinds zeven maanden. Na drie maanden werd uit dit oor een „poliep" verwijderd. Hij werd twee en twintig Maart 1905 opgenomen. De zwelling heeft de grenzen der parotis, is hard of lichtelijk week aanvoelend. Er is geen zwelling van lymphklieren in parotis- of halsstreek aantoonbaar. Meer naar vóór is een klein fluctueerend plekje, waar de huid eenigszins vast zit. De uitmonding van den ductus Stenonianus ziet er normaal uit.

28 Maart. Bij de operatie wordt met een incisie over de zwelling onder het oorlelletje huid en fascie gekliefd. Het fluctueerend plekje blijkt een klein abcesje, dat uitgekrabd wordt. Van daaruit gaan twee gangetjes gelijkend op klierbuisjes in het klierweefsel. De klierkwabjes zijn hard en duidelijk ontstoken. Een klein stukje wordt voor microscopisch onderzoek uitgenomen en de wond met drainage gesloten.

Na veertien dagen is de wond geheel genezen, en de zwelling wat afgenomen.

Microscopisch onderzoek: Het klierweefsel blijkt overal vernield te worden door tuberculeus granulatieweefsel met veel reuscellen. Op vele plekken vindt men beginnende verkazing. — Daar sinds de operatie de zwelling veel kleiner was, werd afgewacht en patient in observatie gehouden. De diagnose was vóór de operatie niet juist gesteld; Drew dacht aan ontstekingszwelling der parotis secundair aan de etterige otitis media.

16. Rich Puppel.
Inaug. Dissertation Königsberg 1905.

2 November 1903 wordt een zes en twintig-jarige man opgenomen voor tuberculeuze afwijkingen. De vader sukkelt aan de longen, terwijl de moeder aan een dergelijke kwaal een jaar geleden gestorven is. Een zuster is gezond.

Patient zelf werd reeds in 1901 geopereerd voor een tuberculose der rechterhand. Toen begon reeds het rechter voetgewricht te zwellen, waar zich thans ook fistels gevormd hebben. Hij hoest veel, heeft geen last van nachtzweet.

Status Praesens. Patient is een bleeke, goed gevoede man, zonder aantoonbare afwijkingen aan longen, hart en buikorganen. Verder vertoont patient verschillende tuberculeuze afwijkingen, een sterk gezwollen, fistelende tuberculeuze aandoening van het rechter voetgewricht, groote harde, niet pijnlijke lymphomen in de rechterlies; een strak gespannen slijmbeurs in de rechter kniekuil, oude afwijkingen aan den rechter voetrug en linker elleboog, verder een groote harde onpijnlijke lymphklier vóór het rechter oor aan den rechter kaakhoek.

Van de verschillende afwijkingen worden eenige be-

handeld met incisie, excochleatie, tamponnade, terwijl voor de voettuberculose de talus geresereerd wordt.

Op 22 Januari wordt na het weinige succes met resectie tot een onderbeenamputatie besloten, wat aanvankelijk ook nog ettering geeft, zoodat de wond pas 20 Februari op eenige onbeduidende fistels na gesloten is.

Belangrijker voor ons onderwerp is de operatie op 12 December, waarbij in chloroformnarcose de klieren vóór en onder het rechter oor verwijderd worden. De meeste blijken veretterd, de wond wordt erna getamponneerd.

Door den ingreep is een lichte parese van den mondhoek ontstaan.

De wonde aan den hals ettert rijkelijk na, er vormen zich echter geen nieuwe abcessen. De omgeving is sterk geïnfiltreerd en gezwollen, de wond zelf echter granuleert goed.

Einde Februari 1904 wordt patient ontslagen met gesloten huid in de parotisstreek; het gebied vóór en achter het rechter oor is echter sterk gezwollen door infiltratie.

Path. anatomie. In de als tuberculeuze lymphomata colli onderzochte weefselstukjes vindt men parotisweefsel, in welks fibreus maaswerk talrijke tuberkels in verschillende grootten en stadia liggen. Vele zijn centraal sterkverkaasd, sommige met buitenom een celrijk jong granulatie-weefsel, andere met duidelijke fibreuze afkapseling.

Naast oudere verkaasde plaatsen vindt men ook versche infiltratie haarden uit lymphoïde, epitheloïde en reuscellen, die vaak klierweefsel omsluiten. Terwijl de klierbuisjes meest tweelagig epitheel vertoonen, ziet men hier sterke epitheelwoekering, waarbij in latere stadia, als de membrana propria verdwenen is, deze cellen zich onder de lymphocythen mengen. Deze parotis klierbuisjes worden later in de tuberkels opgenomen.

Een dubbelkern in één ephiteelcel werd vaak opgemerkt, maar geen verdere ontwikkeling tot reuscellen.

Naast deze vernieling van klierweefsel door tuberkulose vindt men ook veranderingen, die op regeneratie wijzen. In de buurt van het parotisweefsel liggen talrijke vetkwabjes, op weg in lymphoïdweefsel omgezet te worden. In dit weefsel ziet men nu eenerzijds tuberkel-ontwikkeling, anderzijds echter vorming van eigenaardige uitloopers der kliergangen, die zich plomp vertakken.

Duidelijke klierkwabjes vindt men er niet uit gevormd, hoe talrijk die uitspruitingen ook zijn. Steeds gaat de omzetting van vet in lymphoïdweefsel aan de klierbuiswoekering vooraf. Dit alles herinnert volmaakt aan het klierbuisontstaan in de foetale ontwikkeling, terwijl Beneke denzelfden ontwikkelingsgang voor de mamma aantoonde. Zelfs vond Puppel klierbuiswoekering der Parotis in normale ingesloten lymphklieren. Met de kleuring van Ziehl Neelsen werden ook eenige tuberkelbacillen gevonden.

17. Danielsen.

Münchener medic. Wochenschr. 1907.

Op een vergadering van medici in Marburg demonstreerde Danielsen den 21 Februari 1907 een vijf en twintig-jarigen boer met tuberculose der rechter parotis. Sinds twee maanden had patient een langzaam groeiende pijnlooze wangzwelling opgemerkt. Het was een harde, scherp omschreven tumor onder de huid, zich juist houdende aan het gebied der rechter parotis, waar de buurt van het oorlelletje nagenoeg verstreken was. De klieren aan den kaakhoek waren gezwollen. In het strottenhoofd had hij uitgebreide tuberculeuze infiltratie met zweervorming. Door proefuitsnijding werd een stukje

parotisweefsel verkregen, waarin duidelijk tuberculose. Uit de discussie met Beneke blijkt, dat nergens normaal parotisweefsel te vinden is, de meeste kwabjes bevatten centraal tuberkels met necrose, en aan den rand celrijk bindweefsel. In een kwabje echter bestaat sterke lymphocythen infiltratie, met tevens rijkelijk uitspruitende smalle kliergangen. In dit lymphoïdweefsel vindt men ook tuberkels. Deze structuur, analoog aan de vondst van Puppel, verklaart Beneke weer uit regeneratie oogpunt, terwijl hij tevens aan het gewoekerde lymhoïdweefsel een remmende werking op de tuberculose toekent. Mogelijk is hierdoor ook de zeldzaamheid van parotis tuberculose te verklaren.

18. Rud. Klotz.
Ein Fall von Parotistuberculose als Beitrag zur Frage der Genese der tuberkulösen Riesenzellen. Virchows Archiv. 1910. Bd. 200.

E. H. Een meisje van zeventien jaar, wordt opgenomen wegens een zwelling aan het linker oor. Zij is niet erfelijk met tuberculose belast, en was steeds gezond. Zes weken geleden merkte zij een dikte op vóór het linker oor, die sinds steeds toegenomen is.

De patiente ziet er gezond uit, de inwendige organen vertoonen geen afwijkingen, er is geen longtuberculose en er zijn geen klierzwellingen.

Vóór het linker oor in de parotiskapsel zit een duiveneigroote harde tumor.

Operatie op 24 April 1908.

De tumor bestaat uit een grooter bovenste deel, goed afgegrensd en goed uit te pellen en een kleiner onderste deel, meer diffuus.

De tumor wordt geëxstirpeerd.

Microscopisch wordt een gelobde, gladde tumor, die bij snijden hard blijkt, gevonden. De coupes vertoonen een duidelijke verdeeling in kwabjes, vooral door de sterk gevulde vaten in de bindweefselsepta, waarlangs rondcellen infiltratie op vele plaatsen. De kwabjes bestaan gedeeltelijk uit granulatieweefsel, gedeeltelijk uit enkel epitheloïdcellen. In het midden vindt men verkazing; vaak bloedingen peripheer, geen of weinig reuscellen. Dezen bouw vindt men in ongeveer twee derde gedeelte der doorsnede. In het overige derde deel vindt men in los bindweefsel met kleine bloedingen enkele klierkwabjes. Deze bevatten talrijke lymphocythen en plasmacellen, terwijl de bloedvaten sterk gevuld zijn. Normale klierkwabjes vindt men haast niet. In de centrale deelen liggen duidelijke tuberkels uit epitheloïd en reuscellen, in de peripherie haardjes uit enkel lymphocythen. Ook met het meest ijverige zoeken kon Klotz nergens een enkelen tubercelbacil vinden. Dit was blijkbaar toe te schrijven aan het lang fixeeren van het gezwel in formalineoplossing.

19. H. Willett.
Die chirurgische Bedeutung der Parotistuberculose. Diss. Freiburg i./B. 1910.

Een zeven en veertig-jarige timmermansvrouw wordt 3 Augustus 1909 opgenomen met een sinds tien jaren bestaande zwelling vóór en onder het rechter oorlelletje. Zij heeft drie gezonde kinderen. De vader stierf aan „waterzucht", de moeder aan een nierziekte. Zij heeft vier gezonde zusters, terwijl een nog levende broer „bloeder" schijnt te zijn.

Patiente heeft vroeger aan roodvonk, kinkhoest en typhus

geleden. Op haar negentiende jaar werd zij geopereerd voor klieren aan den rechter onderkaaksrand. Zij had veel tandpijn en liet zich deswege veertien tanden uittrekken. De sinds tien jaren bestaande zwelling hield zij aanvankelijk ook voor een „klier", die haar 's nachts wel eenig onaangenaam gevoel, maar nooit echte pijn veroorzaakte.

Voor tocht en koude was zij zeer gevoelig en kreeg dan lichte pijn in de streek der zwelling. Later werd de pijn soms heftiger, de zwelling nam daarbij in grootte toe om daarna weer terug te gaan. Na een influenza, zeven jaar geleden, kreeg zij heftige oorpijnen rechts met afscheiding. De zwelling werd daarbij grooter en pijnlijk, warmte deed haar goed.

Status Praesens.

De zwelling van ruim kippenei-grootte ligt vóór en onder het rechteroorlelletje, dit oplichtend, in het gebied der parotis. Zij gaat over in vier à vijf kersgroote klieren onder den mandibularand. Achter den onderkaakshoek ziet men het litteeken van de vroegere operatie. Hier zit de huid op den tumor vast, overigens is zij vrij verschuifbaar en niet rood. De tumor zit vast op de onderlaag is evenals de klieren hard en niet pijnlijk. Er is geen facialisparalyse,

Beide longtoppen zijn percutorisch licht gedempt met ademgeruisch van bronchiaal karakter, nergens ronchi.

Overige organen geen afwijkingen.

Diagnose, Maligne tumor?

Operatie op 5 Aug. 1909 in aethernarcose.

Boogvormige snee van acht cM. om den onderkaakshoek. De klieren weggenomen; daar op doorsnee typische tuberculeuze haardjes met verkazing gevonden worden, wordt de diagnose nu gesteld op parotitis tuberculosa.

De facialisstam wordt opgezocht en terwijl men hem spaart, het onderste deel der parotis verwijderd. Met een tamponnetje in den ondersten wondhoek wordt nu de huid gehecht. De genezing gaat vlot.

De musculatuur aan den rechter wondhoek schijnt licht paretisch. Na een half jaar blijkt geen recidief; vóór is een klein kliertje voelbaar, nog een heel lichte vertrekking van den mond is aanwezig.

Path. anatomie. Macroscopisch lijkt de tumor op doorsnede een echt gezwel.

Microscopisch wordt echter niets gevonden, wat op nieuwvorming wijst.

Overal ziet men sterke ontstekingsverschijnselen met zoo massale rondcel-infiltratie, dat het eigenlijke weefselkarakter vaak niet te kennen is. Daarnaast vindt men typische reuscellen en epitheloïdcellen.

Tuberkelbacillen waren niet te vinden.

Willett vermoedt als uitgang der parotisinfectie de tuberculeuze lymphomen aan den onderkaak; misschien zijn zelfs de bacillen bij en door de eerste operatie binnen de parotiskapsel gebracht.

20. Otto Homuth.

Von Bruns Beiträge zur klinischen Chirurgie 74e Band 1911.

Een zevenjarige jongen was sinds veertien dagen voor bof behandeld. Hij was vroeger steeds gezond geweest, zijn vader was aan tering gestorven. Hij vertoonde een sterke zwelling in het rechter parotisgebied, die over het geheel hard aanvoelde behalve op een kersgroote fluctuerende plek, waar de overigens normale huid rood verkleurd was.

De klieren aan den kaakhoek waren licht vergroot.

Temp, rectaal 38.2. De inwendige organen vertoonden geen afwijkingen.

Diagnose. Absces in de parotis.

In aethernacose werd geincideerd en daarna met jodoformgaastampon en natte verbanden nabehandeld. Na drie weken werd patient met granuleerende wonde naar huis gezonden; veertien dagen later echter weer opgenomen, daar de wond slecht granuleerde en de zwelling rondom toenam. Eerst na drie maanden (patient had intusschen angina gehad) werd patient met gesloten wond en steeds bestaande zwelling ontslagen om zes weken later opnieuw terug te komen, daar de zwelling toenam.

Na incisie werd met den scherpen lepel nu een kersepit groot verkaasd weefselbrokje verwijderd, het omgevende parotisweefsel geëxcideerd, de wond met hechtingen verkleind en getamponneerd. Na vier weken kon patient genezen ontslagen worden, de parotiszwelling, evenals de lymphkliervergrooting was verdwenen. Een lichte parese van den ramus angularis van den n. facialis was na tien dagen hersteld. Drie maanden later was patient nog vrij van recidief en van bezwaren.

Er was geen uiterlijk verschil in beide kanten van het gelaat.

Path. anatomie. Het totaal verkaasde weefselbrokje bevatte slechts enkele celhoopjes, die aan klierweefsel herinnerden

In het andere geëxcideerde stukje zag men reeds bij loupevergrooting heldere, puntvormige haardjes, onregelmatig tusschen het donker gekleurde klierparenchym verstrooid.

Microscopisch bleken dit intralobulair gelegen tuberkels, vaak in hoopjes een geheel klierkwabje opvullend. Elke tuberkel bestaat uit talrijke epitheloïdcellen (vooral aan de peripherie) en een los kernarm bindweefsel, terwijl

in vele tuberkels Langhanssche reuscellen aangetroffen werden. De haarden lagen midden in hef klierparenchym, dat enkel matige rondcellen infiltratie vertoonde en omsloten vaak klier- en uitvoerbuisjes.

Op andere plaatsen vond men normaal klierweefsel. Het interlobulaire bindweefsel vertoonde slechts hier en daar matige rondcelleninfiltratie. Er was geen lymphoïdweefsel in de coupes.

Alles pleit, volgens Homuth, voor een infectie langs den ductus opstijgend.

21. J. Loumaigne.
Contribution à l'étude de la Tuberculose parotidienne Thèse de Bordeaux. — 1911.

Een man van twee en zestig jaar komt 25 September 1910 in behandeling voor een zwelling in de linker parotisstreek, sinds acht maanden bestaande. In zijn familie- en persoonlijke voorgeschiedenis komen geen bijzonderheden voor, niets dat aan tuberculose doet denken; de patient is in goeden algemeenen toestand.

De zwelling is geleidelijk langzaam gegroeid, zonder pijn en heeft nu de grootte van een halve mandarijn; zij is regelmatig van oppervlak en verschuifbaar op de onderlaag, terwijl het plooien der bedekkende huid slechts lichtelijk beperkt is. De consistentie is onregelmatig, op sommige plekken verweekt, maar nergens duidelijk fluctueerend. De tumor licht het oorlelletje op en welft naar vóór tot juist aan den masseterrand.

De diagnose werd gesteld òf op een waarschijnlijk cystischen tumor van de parotis, òf chronische lymphadenitis.

Operatie op 29 Mei 1911.

De tumor blijkt plaatselijk verkaasd, terwijl andere

hardere plekken aan epithelioom doen denken. Het brosse weefsel bloedt sterk. De tumor infiltreert de heele parotis en wordt met schaar en mes zoo volledig mogelijk verwijderd, waarbij men telkens opnieuw moet opletten om den facialis niet te laedeeren. Na cauterisatie met chloorzink wordt de wonde op drainage na gesloten.

De eerste dagen vloeit dunne, sereus-bloederige etter uit de drain; met injecties van gomenol-olie (50 %) geneest de wond in anderhalve maand.

Path. anatomie. De brokstukken vertoonen sterke veranderingen. Op sommige plekken vindt men uitgebreide specifiek tuberculeuze veranderingen, die de klier niet infiltreeren. Zij bestaan uit talrijke verspreide tuberkels met reuscellen, epitheloïdcellen en lymphoïdcellen. In minder veranderde gedeelten vindt men lymphocythen-eilandjes, verspreid in de klierkwabjes. Behalve deze afwijkingen vindt men een sterke sclerose, een soort speekselklier-cirrhose, vooral aan de peripherie der kwabjes.

Op een coupe ziet men een halvemaanvormige lymphocythen verzameling, afgebakend door bindweefsel, blijkbaar een lymphklier. Deze vertoont gedeeltelijk duidelijke tuberculeuze veranderingen. Misschien bestaat dit geval uit een tuberculeuze poly-adenitis, die secundair op de klier is overgegaan.

22. P. Nadal en Pouget.
Revue hebdomadaire de laryngol-, d'otol- et de rhinol. Oct. 1911.

E. V. vijftig jaar oud, bakker op een schip, wordt 28 Juni 1902 in het ziekenhuis opgenomen voor een zwelling in de rechter wang.

Zijn vader van stevigen lichaamsbouw, stierf reeds op vier en twintig jaar, zijn moeder op zeventig jaar. Een

zuster stierf aan tuberculose, een andere is gezond, zestig jaar oud. In zijn jeugd had hij dyphtherie, op zijn vier en twintigste jaar een zwelling in den hals met oedeem (acute lymphadenitis?) Op zijn reizen had hij een acute longaandoening in 1895 en syphilis in 1896.

Hij heeft meerdere traumata en brandwonden gehad, en heeft een zweer aan het linker been.

De ziekte begon nu zes maanden geleden met pijn, vooral aan de twee achterste kiezen in de rechter bovenkaak. Er vormde zich daar in de wang een absces, dat naar buiten doorbrak aan de voorgrens van de parotisstreek en daaruit een fistelgang, die na een veertiental dagen onder een korst ging sluiten.

Op 15 November 1901 kwam de kiespijn terug en merkte de patient in het oude gebied een harde diepe zwelling van een kleinenoot-grootte.

Bij het onderzoek op 29 Januari blijkt de tumor aan de huid vast te zitten en deel uit te maken van de parotis. Er is geen spoor van fistelgang, maar de huid is daar dun, litteekenachtig en blauw, en men voelt een weinig verweeking.

De klieren in de buurt zijn te voelen, maar niet grooter dan links. De zwelling is niet pijnlijk. De man is stevig gebouwd, in goeden voedingstoestand. Het hart is normaal, de longen zijn goed, alleen bestaat een weinig neiging tot dyspnoe, mogelijk door het beroeps-emphyseem.

5 Februari wordt de kleine tumor geëxstirpeerd, het verloop na de operatie is voorspoedig en patient verlaat het ziekenhuis geheel genezen.

Path. anatomie. De tumor hangt duidelijk samen met de parotis, is voor het grootste deel hard met eenige verweekte, kaasachtige plekjes.

De veranderingen zijn ten deele specifiek tuberculeuze,

ten deele vulgaire ontstekingsafwijkingen. De specifieke vormen weinig typische tuberkels, meestal uit enkel epitheloïdcellen, en verder veel diffuus infiltratieweefsel, dat vaak talrijke reuscellen bevat. Zelden treft men verkaasde plekjes aan. Op andere plaatsen in de coupes vindt men vaak uitgebreide necrose, niet afkomstig van langzaam verval door tuberculose, maar veroorzaakt door obliteratie van een grootere arterie, wat duidelijk te zien is.

Wat het klierweefsel aangaat ziet men de meest verschillende stadia naast elkaar; soms vindt men enkel nog de klierbuisjes over of zelfs slechts resten ervan. Tot in het centrum der specifieke afwijkingen vindt men steeds resten van klierbuisjes. Naar de peripherie dezer tuberculeuze afwijkingen worden de klierkwabjes steeds meer normaal, enkele lymphocythenstrengen loopen nog tusschen de kliercellen tot men geheel normale klierkwabjes bereikt.

Het interstitieele bindweefsel is door ontstekingsinfiltratie sterk verdikt.

In epitheloïdcellen werden ook eenige tuberkelbacillen aangetoond.

23. P. Nadal en Pouget.

Revue hebdomadaire de laryng., d'otol. et de rhinol. Oct. 1911.

M. C. een naaister van 74 jaar, wordt in Maart 1909 opgenomen voor een zwelling in de rechter parotisstreek.

Deze bestaat sinds twee maanden, aanvankelijk als een klein, nauwelijks voelbaar knobbeltje, diep gelegen, hard, beweeglijk, onpijnlijk, snel groeiend tot een belangrijke en duidelijk zichtbare welving. Vooral de laatste acht dagen is de groei snel geweest, de huid is roodblauw geworden, en volgens zeggen der patiente is de zwelling weeker.

Zij ziet er zwakjes uit maar voelt zich goed gezond. Haar vader is op vijf-en-dertig jaar aan een haar onbekende ziekte gestorven, haar moeder op vijf-en-veertig jaar aan tuberculose. Zij was eenige dochter, schijnt geen kinderziekten gehad te hebben.

Op dertien jaar vermagerde zij snel door veel nachtwaken bij haar zieke moeder; zij werd toen naar buiten gezonden, waar zij spoedig bijkwam. Op haar twintigste jaar kreeg zij acuut gewrichtsrheumatisme, waarvan men de sporen nog aan de vingers kan zien. Op zeven-en-twintig jaar trouwde zij met een gezonden man en kreeg twee flinke kinderen.

De tumor zit aan den achterrand van den rechter masseter, ter hoogte van en op ongeveer een halve cM. voor het oorlelletje. Het is een hazelnoot-groot knobbeltje, roodblauw gekleurd, gelijkmatig vast aanvoelend. De bedekkende huid is behalve de verkleuring normaal, en goed plooibaar. De tumor is verschuifbaar op de onderlaag.

Hart en longen vertoonen geen afwijkingen; er zijn geen gezwollen klieren. In de onderkaak vindt men enkel de twee laatste kiezen, en deze zijn nog carieus. De mondingen van beide ductus Stenon. zijn normaal.

Diagnose. Er wordt meest gedacht aan een ontstoken kliercyste in de parotis of misschien een veretterde lymphklier.

Operatie. 23 Maart onder cocaïne-anaesthesie.

Incisie van vier c.M. evenwijdig met de facialistakken. De tumor blijkt minder scherp begrensd dan verwacht werd en gaat diep in het parotisweefsel. Onder chloroformnarcose wordt verder geopereerd, en de overal weeke tumor verwijderd, met sparen van den N. facialis. Eenige druppels troebele vloeistof loopen uit den tumor

bij het exstirpeeren. Sluiting met drainage. De wond geneest voorspoedig per secundam.

Path. Anatomie. De ruim hazelnootgrootte tumor is op doorsnede grijsachtig met witachtige strengen, en bevat eenige speldeknopgroote cystetjes. Aan één kant vindt men een groote cyste in grijsachtig weefsel. Macroscopisch leek het dus op een tumor van de parotis.

Microscopisch blijkt een groot tuberculoom te bestaan, waarom heen geinfiltreerd parotisweefsel, naar buiten overgaand in gezond. Het centrum bestaat uit talrijke necrose haardjes, gescheiden door een massa ontstoken bindweefsel. Overal vindt men een enorme leucocythen infiltratie, vooral polynucleaire, blijkbaar is hier secudaire ontsteking, die de snelle verweeking verklaart.

Scherp bij het granulatieweefsel afstekend, vindt men eenige tuberkels met een enkele reuscel. De tweede zône vertoont de verschijnselen van een subacute ontsteking; het interlobulaire bindweefsel is sterk verdikt, de acini zijn geatrophieerd en alleen de klierbuisjes nog hebben weerstand geboden aan het proces. Meer naar buiten vindt men geheel normale klierkwabjes.

24. H. Rocher.

Tuberculose parotidienne. Section du facial. Suture. Bons resultats fonctionnels.

Journ. de méd. de Bordeaux 1912. B. 24.

Mej. B., drie en vijftig jaar oud, kwam in Juni 1909 in behandeling. In de voorgeschiedenis geen persoonlijke of hereditaire bijzonderheden.

Patient heeft een goed gestel, behalve chronische maagbezwaren en slechte tanden.

Sinds tien jaar bemerkte patient in de rechter parotisstreek een weinig pijnlijke dikte, die langzaam bij kleine

verheffingen grooter werd, en nu de grootte van een kippenei heeft bereikt. De huid zit er los op, de zwelling is niet scherp begrensd, neemt de geheele plaats van het parotisweefsel in met de grootste dikte in het centrum der klier. De consistentie is vrijwel gelijkmatig vast, doet niet denken noch aan cyste, noch aan fibroom, er is geen fluctuatie. Het oorlellelje is nauwelijks opgelicht, er is geen verlenging in de richting van den pharynx. In het achsterste deel der submaxillairstreek ligt een groot lymphoom.

Operatie. Op 28 Juni 1909.

Boogvormige incisie achter en onder langs den onderkaakshoek. Onder de huid ligt de roodachtige parotis. De zwelling neemt de geheele parotis in, is zeer bros en bevat in het onderste deel een verkaasde plek, terwijl andere gedeelten hard als kraakbeen aanvoelen. De geheele parotis moet dus geëxstirpeerd worden. Getracht wordt beide hoofdtakken van den N. facialis te sparen, hetgeen met zorg vrij goed gelukt, maar diep in de parotis-loge wordt de hoofdstam doorsneden. Hierna wordt ook het achterste klierdeel, na omklappen der doorsneden zenuwen, geëxstirpeerd, benevens het lymphoom aan den kaakkoek. De N. facialis wordt daarna gehecht met drie zijden hechtingen no. 0 door het neurilemma, de huid met drainage gesloten. De facialis paralyse is totaal, de wond geneest per primam.

Path. anatomie. Het parotisweefsel bevat weekere, gelige naast hardere plekken. In de onderpool zit een verkaasde haard, er zijn geen verweekingsholten.

Microscopisch blijkt ten duidelijkste tuberculose van de Parotis en submaxillaire lymphklier; talrijke reuscellen en vooral epitheloïdcellen. Er bestaat totale atrophie van het klierepitheel, zoodat men slechts resten van klierbuisjes in de tuberculeuze nieuwvorming verspreid vindt. Overal is veel lymphoïdweefsel, weinig sclerose.

Op eenige punten van het praeparaat vindt men enkele vertakte epitheelhoopjes; waarschijnlijk zijn dit geprolifereerde epitheelcellen uit de ontstoken uitvoergangen, maar de mogelijkheid van kankercel is toch niet geheel te ontkennen. Daarvoor werd patiente nog een vijftal malen nabestraald door prof. Bergonie. Voor de facialisstoornis werd daarna tot 1911 nog voortgegaan met electrische behandeling De paralyse is daarmee geleidelijk verbeterd. De tonus in de spieren is teruggekeerd, zoodat zij alle bewegingen weer goed kan uitvoeren, er bestaat nog slechts een lichte asymmetrie in het gelaat. In de parotisstreek is geen recidief opgetreden.

25. Dr. H. Brunzel.
Ein Beitrag zur spontanen „Charakterveränderung" von Wunden. Zentrallblatt f. Chir. 1919, No. 14.

27 April 1917 wordt een man van acht en veertig jaar opgenomen met een grooten karbunkel op den rug, rechts naast de wervelkolom, met temperatuur van 39°. Na kruiswijze incideeren en tamponnade gaat de wond aanvankelijk goed, bedekt zich echter later met vieze, slappe granulaties, er ontwikkelt zich een tuberculeuze wond. Patient krijgt nog een tuberculeus exsudaat in de linker pleura, later gevolgd door tuberculeuze abcessen in de rechter okselklieren, en een linkszijdig topinfiltraat.

De toestand gaat steeds terug en midden Februari 1918 sterft patient „nachdem ihm zum Schlusz noch eine tuberculöse Parotitis eröffnet werden muszte".

26. F. Blumenfeld.
Handbuch der Tuberculose. — Brauer-Schröder-Blumenfeld. III. '19, Blz. 128.

Een vier en twintig-jarige man van krachtige constitutie, zonder andere teekenen van tuberculose, wordt geopereerd

voor een fluctueerende, kersgroote zwelling in de linker parotis vóór de uitwendige gehoorsopening. Na een snede in het verloop van den n. facialis wordt het gezwelletje stomp losgemaakt. Het blijkt een dunwandige brosse, met kazig-etterige vloeistof gevulde cyste, die met kleine uitloopers in het parotisweefsel indringt. De operatiewond is in tien dagen, na primairen naad, geheel genezen; de facialis is intact.

Microscopisch onderzoek toonde typische tuberculose aan.

Blumenfeld beschouwt dit meer als een tuberculose van een lymphklier, innig samenhangend met het eigenlijke parotisweefsel.

Behalve de boven aangehaalde gevallen zijn er nog eenige in de literatuur bekend, die voor mij onbereikbaar bleken, van de volgende schrijvers:

Küttner 1898.

Scheib 1899.

Arcoleo 1900.

Dupin 1901.

De Paoli 1904 (2 gevallen).

Cole 1904.

Verder vermeldt nog Tripier in Dictionnaire de Jaccoud een geval van een veertig-jarigen man, wien een tumor in de parotisstreek werd geëxstirpeerd, die microscopisch van tuberculeuzen aard bleek. De weinige gegevens zijn echter onvoldoende om te beslissen of het een tuberculeus lymphoom dan wel een tuberculeuze parotitis is geweest.

Ook de gevallen door Jayle als Parotidite chronique in de Presse Médicale van 1894 beschreven, zou ik niet als tuberculeuse parotitis willen beschouwen. De eerste patient was een boer van vier en dertig jaar, die in aansluiting aan het trekken van een kies een zwelling der

parotis zag optreden. Deze werd geleidelijk grooter en bleef gelijkmatig van consistentie, er vormden zich geen abcesjes, bij druk op de parotis verscheen noch etter noch speeksel.

De tweede patient was een twee en veertig-jarige tuberculeuze dame, die zonder bekende oorzaak een aanvankelijk pijnlijke zwelling der parotis kreeg. De pijnlijke periode verdween met de afname der zwelling; sinds kreeg zij echter met elke verkoudheid een nieuwen aanval van parotitis, terwijl de zwelling daarna eenigszins bleef bestaan.

Microscopisch onderzoek was bij beide gevallen uitgesloten; niets veroorlooft ons echter aan een tuberculeuze ontsteking te denken en vermoedelijk zijn het gevallen van de chronische ontstekingszwellingen der speekselklieren, door Küttner in 1896 zoo scherp beschreven.

HOODSTUK III.

AETIOLOGIE.

Terwijl de meeste weefsels en organen in het menschelijk lichaam zeer vatbaar zijn voor tuberculose, vindt men in enkele zooals de spieren, het pancreas, de speekselklieren zeer zelden tuberculeuze afwijkingen. Voor de laatste werd zelfs langen tijd een absolute immuniteit aangenomen, tot in het jaar 1888 Valude op het Congrès de la Tuberculose te Parijs zijn proeven mededeelde over directe inspuitingen van culturen tuberkelbacillen in de verschillende speekselklieren van het konijn. Op negentig inspuitingen kreeg hij acht en zestig maal positief resultaat, welk cijfer wellicht nog laag is, daar de injectie, vooral in het begin en bij de sublingualis wegens technische moeilijkheden, vrij zeker eenige malen mislukt is.

Was hiermede de onvatbaarheid der speekselklieren van het dier voor tuberculose onjuist gebleken, zoo duurde het nog tot 1893, dat de Paoli het eerste geval bij den mensch meedeelde, het volgende jaar gevolgd door een tweede van von Stubenrauch, beide aandoeningen der parotis. Sinds is het aantal publicaties snel vermeerderd, zoodat we op het oogenblik al negen en dertig gevallen van tuberculose van speekselklieren vermeld vinden. Verreweg de meeste betreffen de parotis, waarvan ik in de litteratuur drie en dertig gevallen vond aangegeven tegen vijf van de Gl. submaxillaris, (waaronder twee onzekere van O'zoux) en slechts één van de gl. sublingualis (Gilmer).

De tuberculose der speekselklieren is tot nu toe slechts eenmaal dubbelzijdig gevonden, terwijl in geen der gevallen een andere speekselklier was aangedaan.

Dit eenige geval beschrijft Lefas in zijn Maladies des glandes salivaires heel kort bij een patient met dubbelzijdige parotiszwelling. In de onderstelling, dat deze een boosaardig gezwel was, werd geopereerd. Microscopisch bleek toen tuberculose der parotiden te bestaan. Verder merkte de Paoli in zijn tweede geval van 1895 op, dat een jaar na de genezing eener tuberculose der linker parotis de klier aan de andere zijde begon te zwellen.

Bovendien beschreef nog Kiesow in 1897 „einen Fall von isolierter symmetrischer tuberculose der Parotis." Bij diens patient werden zonder veel moeite en zonder schade voor den N. facialis uit beide parotiden tumoren uitgepeld, bestaande uit granulatieweefsel. Uit zijn microscopisch onderzoek besluit hij tot een dubbelzijdige chronische hyperplasie van het lymphatisch weefsel der parotis en het vinden van eenige reuscellen doet hem tot het aannemen van een tuberculeuze oorzaak neigen. Hij vond geen bacillen en is zelf ook niet zeker van zijn diagnose.

Dit geval behoort waarschijnlijk tot de groote verzamelgroep, beschreven als „Mickulicz'sche ziekte", waarbij in verreweg de meeste gevallen symmetrische zwellingen van traan- en speekselklieren optreden. Men beschouwt deze zwellingen tegenwoordig als uiting eener systeemziekte van het lymphatische stelsel, dat juist in speeksel en traanklieren rijkelijk ontwikkeld is. Daarbij kunnen nog lymphklieren en milt gaan zwellen en bovendien nog andere symptonen van leukaemie, Hodgkinsche ziekte en dergelijke aandoeningen van het lymphatische stelsel gepaard gaan. De speekselklierzwellingen berusten

meestal op lymphocythen-woekering. — lymphomatosen, o.a. het eerste geval van Mickulicz — minder vaak op vorming van granulatie-weefsel — granulomatosen — waarvan dan volgens velen de tuberkelbacil de oorzaak zou zijn. Het geval van Kiesow behoort nu volgens de microscopische beschrijving vermoedelijk tot de granulomatosen-groep der ziekte van Mickulicz, welker tuberculeuze aetiologie nog allesbehalve vaststaat, zoodat we dit geval met voorzichtigheid hebben te beoordeelen.

De ziekte komt bij mannen en vrouwen vrijwel even vaak voor; ook is geen voorkeur in rechts of links op te merken. De meeste patienten waren twintig tot veertig jaar oud, maar geen enkele leeftijd blijkt gevrijwaard; de patient van Loumaigne was een een en zestig-jarig man, de tweede van Nadal en Pouget een vrouw van zeventig jaar, terwijl Mintz tuberculose der parotis beschreef bij een kind van drie jaar en Frank zelfs bij een kind van twee en twintig maanden.

Wat de erfelijke belasting aangaat, zoo vindt men vaak met beslistheid vermeld, dat elk gegeven daarvoor ontbreekt. Soms blijkt echter wel degelijk meer tuberculose in de familie aanwezig, zoo bij den patient van Faure Darmet (zuster gestorven aan longtuberculose), den eersten patient van de Paoli (zuster en kinderen dood aan longtuberculose), Mintz (moeder met longtuberculose), Drew en Homuth (vader gestorven aan tuberculose), eigen patient (vader en broer gestorven aan tuberculose) e. a.

Merkwaardig is het feit, dat de groote meerderheid der patienten met speekselklier-tuberculose zoo weinig andere tuberculeuze afwijkingen vertoont, noch vroeger gehad heeft. Slechts bij een negental patienten vinden we nog tuberculose vermeld in klieren, longen, enz. Borchardt

beschrijft een geval, waar met de parotis een vlakbij gelegen lymphoom aan den kaakhoek werd weggenomen, terwijl de patient van Willett gelijktijdig tuberculeuze lymphomen aan den hals vertoonde. Ook de patient van Scheib had tuberculose der halslymphklieren tevens met miliair-tuberculose in lever, milt en longen. Merkwaardig is het geval van Wood, waar tuberculose eener submaxillaire lymphklier op de parotis was overgegaan; eenigen tijd na de verwijdering begon ook de overige rest der parotis te zwellen door tuberculeuze ontsteking.

Tuberculose der mondholte of van tonsillen is nergens vermeld; een uitgebreide larynx-tuberculose bestond sinds lang bij den patient van Danielsen.

Opvallend weinig vindt men gelijktijdige longtuberculose beschreven, zoo bij Scheib, wiens patient dan nog aan miliair-tuberculose leed en verder alleen bij onzen patient, die sinds een drietal jaren aan de longen sukkelde en later nog pleura- en ribtuberculose kreeg, dus ook leed aan multipele tuberculosen.

Gelijktijdig aanwezige uitgebreide tuberculose van beenderen en gewrichten beschrijft Puppel bij zijn patient, die al sinds jaren ervoor behandeld werd. De Paoli had eveneens een patient met beentuberculose, waarbij als derde nog komt onze patient met ribtuberculose.

Ook andere ziekten, van belang voor de aetiologie, vinden wij bij de patienten met tuberculose der speekselklieren opvallend weinig, integendeel wordt meestal vermeld, dat zij stevig gebouwd en overigens goed gezond zijn.

Een vroegere infectie der speekselklier of plaatselijk verzwakkend trauma, dat den tuberkelbacillen een goede gelegenheid zou geven zich te ontwikkelen, vinden wij nergens.

In de gevallen waar voorafgaande ettering van het

middenoor werd vermeld (Paoli, Parent, Drew) had deze vermoedelijk niet met tuberculose te maken, zoodat tusschen deze en de speekselklierinfectie geen verband te zoeken is.

Infectieuze processen in den mond vermeldt alleen von Stubenrauch; deze acht de ontsteking van het mondslijmvlies, mogelijkerwijze opstijgende langs den ductus Stenonianus van invloed op de genese. Angina of vergroote amandelen vindt men in geen enkele geschiedenis.

Een belangrijk feit kan het veelvuldig voorkomen van carieuze haarden en wel vooral in de buurt van de uitmondingspapil zijn. Deze zelf zag er in alle gevallen normaal uit.

De patient van Parent schreef zijn parotis-zwelling zelf toe aan een carieuze kies. Bij de gevallen van Lecène en Bockhorn waren eenige tanden uitgevallen; de patient van Faure Darmet had in zijn bovenkaak eenige carieuze praemolaren en molaren, die echter nooit periodonditis veroorzaakt hadden. Onze patient had vijf jaar tevoren veel last gehad van drie holle kiezen, die hem een dikke wang met trismus bezorgd hadden; na het trekken was toen etter in den mond gestroomd. Ook ontbrak in de bovenkaak de tweede linker kies.

Deze carieuze kiezen herbergen zelf een heele bacteriënflora, die de omgeving, dus ook de opening van den ductus stenonianus besmetten kunnen, doch wel zelden zelf de porte d'entrée voor tuberculose der parotis zullen zijn, daar de andere infecties van caries dentium uitgaande, niet rechtstreeks de glandula parotis treffen. Meer beteekenis heeft wellicht de consecutieve uitgebreide gingivitis of periodontitis.

HOOFDSTUK IV.

HET EXPERIMENTEELE ONDERZOEK.

Terwijl langen tijd de speekselklieren immuun tegen tuberculose werden geacht, komt aan Valude de verdienste toe langs proefondervindelijken weg de onjuistheid dezer meening te hebben aangetoond. Op het Congrès de la Tuberculose in 1888 deelde hij zijn proeven mee over directe inspuitingen van tuberkelbacillen bij het konijn. De eerste serie bestond in het inspuiten der verschillende speekselklieren met een Pravaz-spuitje van een suspensie van zeer virulente tuberkelbacillen in gedestilleerd water; in een tweede serie spoot hij minder virulente bacillen alleen in. Bij vijftien proefdieren werden aldus in 90 speekselklieren de bacillen ingespoten en bij de secties bleken niet minder dan 80 geïnfecteerd te zijn, terwijl bij negen dieren tevens tuberculose in milt, nieren en lever werd gevonden. Wanneer we nagaan, dat vooral in het begin verscheidene injecties vooral in de kleine sublingualis om technische redenen zullen mislukt zijn, mogen we dus wel van een vrij regelmatig ontstaan van speekselklier-tuberculose na injectie met bacillen spreken.

Dergelijke proeven werden herhaald en uitgebreid door de Paoli, die in 1896 op het Italiaansche chirurgen-congres zijn ervaringen mededeelde. Hij experimenteerde op konijnen en cavias en spoot in hun speekselklieren tuberkelbacil-culturen, na inwerking van soms gewoon, soms gesteriliseerd mondspeeksel; andere malen gebruikte

hij voor inspuiting menschelijk tuberculeus materiaal van lymphklieren, nieren of beenderen afkomstig.

De dieren, die met de bacilculturen werden ingespoten, kregen zoowel plaatselijk als algemeen tuberculose; de afwijkingen in de speekselklieren verschilden hierbij niet van die in andere organen, zoodat van eenig bijzonder weerstandsvermogen der speekselklieren tegen tuberculose niets blijkt.

De dieren, ingespoten met menschelijk tuberculeus materiaal reageerden niet zoo regelmatig, daar zij vaak geen tuberculose kregen. Ontstond echter, hetzij plaatselijk, hetzij algemeen tuberculose, dan bleken het eerst de regionnaire lymphklieren te worden aangedaan, terwijl het omgevende speekselklierweefsel zelf vrij bleef. Slechts in weinige gevallen was ook het speekselklierweefsel zelf ontstoken, maar dit was dan steeds secundair vanuit de lymphklieren uitgegaan.

Bij deze proeven scheen dus wel een zekere immuniteit van het weefsel der speekselklieren tegen menschelijk tuberculeus materiaal te bestaan.

Het proefondervindelijk ontstaan van tuberculose der submaxillaire speekselklier werd door Pinoy in 1899 tot onderwerp eener dissertatie gekozen. Langs verschillende wegen trachtte hij deze speekselklieren bij hond en cavia te infecteeren. Vooreerst spoot hij met een fijn naaldje langzaam een emulsie van tuberkelbacillen in het voorste deel der klier. De ontsteking verliep zeer snel, reeds na vijftien dagen was de klier geheel veranderd, hard; de infectie bleef plaatselijk. Pinoy schrijft aan het trauma bij inspuiting een belangrijk aandeel voor de snelle ontwikkeling toe. De klier bevatte in het voorste deel eenige verkaasde of veretterde plekken, met een wand uit tuberculeus granulatieweefsel opgebouwd. De tuberkels ver-

toonden sterke neiging tot overgang in bindweefsel, terwijl ook in de omgeving dikke fibreuze strengen gevormd waren. In het achterste deel vond men vrijwel dezelfde veranderingen, maar nog meer nieuwgevormd bindweefsel, terwijl hier ook nog enkele klierdeelen, hoewel atrophisch, bewaard waren. Door infectie van bacillen in de a. carotis kreeg Pinoy na een maand ook langs haematogenen weg tuberculose der gl. submaxillaris. Zoowel in het interstitieele bindweefsel als in het centrum der kwabjes vond hij tuberkels, neigend tot fibreuze organisatie.

Meer moeite had Pinoy om langs den ductus Whartonianus opspuitend de speekselklier te besmetten. Aanvankelijk mislukte dit telkens doordat de speekselstroom de bacillen uitdreef, tot hij door het geven van veel atropine en het inspuiten van een groote hoeveelheid bacillensuspensie onder sterken druk afwijkingen kon teweeg brengen.

Na een en twintig dagen werd de hond gedood, de onderzochte klier bleek kleiner en harder dan de andere submaxillaris. Overal vond men overheerschende nieuwvorming van bindweefsel, terwijl het klierweefsel atrophieerde en afstierf. Slechts op één plekje bij een klierbuisje vond men specifieke afwijkingen, lymphocythen-infiltratie van den wand, waarom epitheloïdcellen met eenige bacillen. Dit kleine plekje met specifieke afwijkingen verklaart Pinoy nog door ruptuur van het klierbuisje, doordat de vele bacillenhoudende vloeistof onder hoogen druk werd ingespoten.

Wij zien hier dus ten duidelijkste geconstateerd, hoe moeilijk de infectie langs den uitvoergang tot stand komt.

Deze proeven zijn door latere onderzoekers herhaald. Zoo kreeg ook Arcoleo bij honden en cavias tuberculose der gl. submaxillaris door directe inspuiting in het klier-

weefsel of injectie in de a. carotis of langs den ductus Whartonianus. Bij de laatste methode kreeg hij eveneens slechts geringe veranderingen om de klierbuisjes en in de klier; in hoofdzaak sterke vermeerdering van het interstitieele bindweefsel.

Ook Franchetti en Menini toonden de moeilijkheid der infectie langs den ductus bij honden aan. Eenig afwijkend resultaat gaven de proeven van Fiorani over directe injectie in de parotis: alleen bij gelijktijdig kwetsen der klier kreeg hij positief resultaat; deze uitkomsten staan echter alleen tegenover de uitvoerige proeven der vele anderen. Het belangrijkste resultaat uit bovenaangehaalde proeven is wel de eensluidende verklaring, dat infectie langs den uitvoergang moeilijk is. Mogelijk wijst dit op het groote belang van den speekselstroom als verdedigingsmiddel.

Langs experimenteelen weg is nog getracht eenig inzicht te krijgen in de oorzaken *der zeldzaamheid* van speekselkliertuberculose. Reeds Valude viel de scherpe tegenstelling op in het vrijwel regelmatige experimenteele succes der bacil-injectie en het klinische feit, dat toenmaals nog geen patient met speekselkliertuberculose beschreven was.

Tevens wijzende op de betrekkelijke zeldzaamheid van klinische tuberculose in de mondholte tegenover de veelvuldige aanwezigheid der tuberkelbacillen meende hij de verklaring te moeten zoeken òf in een anti-parasitaire werking van het gemengde mondspeeksel òf in het overwoekeren van de teere tuberkelbacillen in de mondholte door de andere mondbacteriën. Spoedig daarna toonde Sanarelli deze bactericide kracht van het speeksel voor verschillende bacterie-soorten aan; zelfs kon hij sommige, als staphylococcen geheel dooden, andere als pneumo-

coccen verloren wel hun virulentie, groeiden echter in speeksel verder. Ook Triolo vond, dat speeksel voor staphylococcen, typhusbacillen, e.a. een ongunstigen voedingsbodem vormde, oude culturen zelfs doodde.

Voor tuberkelbacillen werden analoge proeven in 1896 verricht door de Paoli, die de bewering van Valude geheel tegensprak. Zoowel het gewone mondspeeksel met zijn bacterieën, als steriel speeksel belemmerde niet in het minst de ontwikkeling der tuberkelbacillen. Van het dooden of overwoekeren van tuberkelbacillen in de mondholte door andere microben kon dus geen sprake zijn. Ook de virulentie der microben werd door speeksel niet vernietigd, zooals de dierproef aantoont. Wel meende de Paoli, dat het speeksel de virulentie eenigszins verminderde, daar proefdieren, die ingespoten werden met tuberkelbacillen, waarop speeksel eenigen tijd had ingewerkt, langer bleven leven dan die, welke met enkel tuberkelbacillen waren geïnfecteerd. Dit klopt ook beter met zijn boven reeds beschreven proeven, waarbij de speekselklieren tegen inspuiting met menschelijk tuberculeus materiaal vaak ongevoelig bleken. Daar hij de hypothesen van Valude voor onjuist hield, opperde de Paoli het idee, dat het speekselklierweefsel op de tuberculose infectie reageert met de vorming van een licht antitoxische stof; deze eigenaardige reactie, waarop later ook Aievoli wees, zou niet alleen de zeldzaamheid der tuberculose van speekselklieren verklaren, maar tevens de goedaardigheid van den vorm, dien men in de meeste gevallen vindt, getuige de vele chronische ontstekingsveranderingen, die boven de specifieke overwegen en de neiging tot fibreuze organisatie der tuberkels.

Het vraagstuk is zoo echter door de Paoli geenszins opgelost; vooreerst is die antitoxische stof nog allerminst

aangetoond, en zoeken we ook verder in de pathologie vergeefs naar een analogon.

Pinoy wees later op de wisselingen in samenstelling van het speeksel en gebruikte daarom voor zijn proeven een meer constante stof, n.l. een glycrine-extract uit de parotis of submaxillaris van den os. Nadat dit gedurende een uur bij 37^0 in de broedstoof op de tuberkelbacillen had ingewerkt, spoot hij het onder de huid van twee cavias, die beide respectievelijk na drie en dertig en veertig dagen aan algemeene tuberculose bezweken. Pinoy meende hierdoor de zeldzaamheid der tuberculose niet door de toxiciteit van het speeksel te moeten verklaren, maar door de moeilijke infectiewegen. De voortdurende speekselstroom zou een infectie, opstijgend langs den ductus beletten, terwijl hij de moeilijkheid eener haematogene infectie verklaarde uit de eigenaardige richting der carotistakjes voor de speekselklieren; zij gaan in tegengestelden zin met de richting van den bloedstroom in de hoofdslagader, en embolietjes met t.b.c.-bacillen zouden zoo weinig kans hebben in de speekselklier-arterietjes in te dringen. Dit is echter in tegenspraak met zijn eigen proeven, waarbij hij vaak speekselklier-tuberculose door injectie van bacillen in de a. carotis verkreeg.

Pinoy meende in de vele lymphklieren goede verweermiddelen te vinden tegen een lymphogene infectie.

Wij hebben de proeven over de bactericide-werking van speeksel op tuberkelbacillen herhaald met het gemengde mondspeeksel. Het glycerine-extract van Pinoy leek mij minder geschikt, daar dit te weinig beantwoordt aan de natuurlijke verhoudingen. Speeksel werd eerst gedurende een half à een uur samengebracht in de broedstoof met een suspensie van tuberkelbacillen in gedistilleerd water; daarna werd hieruit op glycerine aardappel geënt, terwijl

in contrôle-buisjes de bacilsuspensie zonder speeksel werd overgeënt. Terwijl meestal op beide reeksen culturen van tuberkelbacillen zich vormden, waren deze in de contrôle-reeksen steeds grooter en talrijker. Het gewone mond-speeksel maakte geen verschil met (door een Berkenfeld-filter) gesteriliseerd speeksel.

Met stelligheid meenen wij dus een bactericide werking van speeksel op tuberkelbacillen te moeten aannemen. Of dit echter een groote rol speelt in de verklaring der zeld-zaamheid van speekselkliertuberculose is nog de vraag.

HOOFDSTUK V.

PATHOLOGISCHE ANATOMIE.

Reeds de eerste twee beschreven gevallen wezen er op, dat de tuberculose der parotis voorkomt in twee vormen, als een circumscripte aandoening (von Stubenrauch) en als een diffuse, de geheele klier aantastende ontsteking (de Paoli).

Sinds zijn telkens van elk der beide typen nieuwe gevallen beschreven.

Bij den *circumscripten vorm* vindt men in de overigens gezonde parotis één enkelen haard, die zich òf als cyste, òf als tumor voordoet. Zoo beschrijft von Stubenrauch een cyste van drie c.M. diameter, die overal gemakkelijk los te pellen was, behalve aan de basis, waar men een stukje parotisweefsel mee moest excideeren. Veel overeenkomst hiermede had het geval van Legueu en Marien, waar de Parotis accessoria veranderd was in een absces met melkachtigen slijmerigen etter gevuld. In een zijner latere gevallen beschrijft de Paoli een ingekapselden parotistumor, bestaande uit een tuberculeus lymphoom en een cyste vol kaasmassa, gelegen in parotisweefsel, dat zelf nog in de nabijheid tuberkels en verweekingshaarden bevat.

De meeste gevallen van circumscripte tuberculose betreffen echter soliede tumoren, die zich soms gemakkelijk, als waren zij goed omkapselde menggezwellen, lieten uitpellen. Dit was bijv. het geval bij Lecène, waar zoowel klinisch als macroscopisch de diagnose op menggezwel werd gesteld tot het microscoop duidelijk tuberculose

vaststelde. Minder gemakkelijk uit te pellen was de knobbel bij den tweeden patient van DE PAOLI, waar zelfs de art. carotis ext. moest onderbonden worden.

KLOTZ en NADAL en POUGET exstirpeerden eveneens solide knobbels van tuberculeus granulatieweefsel; bij de laatsten bevatte deze nog eenige kleinere cysten, gevuld met troebel vocht.

WILLETT en PUPPEL opereerden solide tuberculeuze parotisknobbels, die voorkwamen naast tuberculeuze lymphomen; PUPPEL beschouwde macroscopisch zijn praeparaat als uit enkel lymphomen bestaande.

Bij den *diffusen vorm* van parotistuberculose vindt men de geheele klier gezwollen, grauwrood en korrelig en meestal zeer bros. De doorsnede is soms gelijkmatig spekkig zonder eenig macroscopisch verschijnsel van tuberculose, andere malen ziet men gezond klierweefsel, waarin grijswitte ronde plekjes, die zeer bros zijn. Zijn deze laatste grooter, dan vloeien ze spoedig samen, terwijl het centrum verkaast en verweekt. Zulke verkaasde plekken zag BOCKHORN, die meende een gumma voor zich te hebben. PARENT en LOUMAIGNE zagen op doorsnede meerdere kazige plekken tussschen schijnbaar normaal klierweefsel. Soms zijn deze kaashaarden grooter, zooals NADAL en POUGET beschrijven, of er ontstaan in de vergroote parotis echte verweekingen, koude abscessen. DREW incideerde een subcutaan abces in een totaal ontstoken parotis en zag toen een tweetal gangen verder de diepte ingaan.

SCHEIB vond de geheele parotis vol kazige en gedeeltelijk veretterde haarden, waartusschen macroscopisch geen klierweefsel meer te vinden was.

Breken deze tuberculeuze abcessen door de huid, dan vindt men huidfistels met tuberculeuze granulaties en

ondermijnde randen, zooals Küttner beschreef, en die in het geval van Faure-Darmet dezen aan actinomycose deden denken.

Microscopisch vindt men in hoofdzaak dezelfde afwijkingen, die men overal als voor tuberculose specifiek beschreven vindt: tuberculeus granulatieweefsel, soms in tumorvorm, soms diffuus met verkaasde haarden. Verweeken deze, dan ontstaan koude abcessen. In eenige gevallen vond men haast geen reuscellen, steeds echter talrijke epitheloïdcellen, terwijl ook bij ijverig nazoeken meestal enkele weinige tuberkelbacillen konden worden aangetoond. Alleen in het geval Scheib vond men een enorme massa tuberkelbacillen in het verkaasde weefsel.

Het meest gevoelig voor de ontsteking zijn de kliercellen zelf, die spoedig atrophiëeren. Waar de ontsteking in een klierkwabje begint, ziet men enkel lymphocythen infiltratie, die tusschen de kliercellen indringt; niets wijst hier op tuberculose. De cellen worden kleiner, verliezen hun korrelig uiterlijk, worden bleeker gekleurd, tot ook de kernkleuring minder wordt. Reeds spoedig verdwijnen zoo geheele klierkwabjes in het ontstekingsinfiltraat, maar nog lang kan men hun vroegere aanwezigheid herkennen in de doorsnede van een klierbuisje, dat meer weerstand biedt. Zelfs wanneer door verkazing een groot deel der klier is vernield, ziet men nog vaak aan de resten der klierbuisjes welke kwabjes te gronde zijn gegaan.

Ook in de klierbuisjes begint de ontsteking met lymphocythen-infiltratie, die onregelmatig met uitloopers den wand binnendringt. Het epitheel begint door den ontstekingsprikkel te woekeren, soms zoo sterk, dat het geheele lumen er mee opgevuld wordt. Door de sterke wandinfiltratie wordt eindelijk de membrana propria vernield, de geprolifeeerde cellen verdwijnen tusschen het ontstekings-

infiltraat en zijn van epiteloïdcellen uit de tuberkels niet te onderscheiden. Enkel de kleinere kliergangen vertoonen deze veranderingen, de grootere blijken nog meer weerstandskrachtig. Slechts zelden is een duidelijke tuberkel in den wand van een uitvoergang beschreven (Paoli). Het bindweefsel tusschen de klierkwabjes is aanvankelijk verdikt en celrijk door lymphocythen-infiltratie, meestal diffuus, soms als kleinere haardjes. Later vertoont zich het specifiek tuberculeuze granulatieweefsel. De vaten vertoonen verschijnselen van phlebitis en endarteritis, vooral de kleine arterietjes zijn vaak ontstoken, hun intima kan zoodanig woekeren, dat het geheele vat oblitereert; meestal echter komt het slechts tot plaatselijke wandverdikking. Soms vindt men vooral verschijnselen van peri-arteritis, infiltratie en verdikking der adventitia. Paoli vond in een zijner gevallen een duidelijken tuberkel in den wand van een arterietje, overigens is dit nergens beschreven. Nadal en Pouget schrijven vooral aan deze vaatafsluiting door endarteritis een grooten necrosehaard in een hunner gevallen toe.

De zenuwen vertoonen een ontstekingsverdikking van hun neurilemma door lymphocythen-infiltratie, soms doordringend tot tusschen de zenuwvezels of deze vernielend. De Paoli zag ook in een zenuw een typischen tuberkel.

Microscopisch van groot belang is de verhouding van het tuberculeuze granulatieweefsel tegenover het klierparenchym, en vooral *waar* men de beginstadia der tuberculose beschreven vindt, in het centrum of aan de peripherie der klierkwabjes, in het interlobulaire bindweefsel, bij uitvoergangen, enz. Vooral om de zoo duistere pathogenese werd door de verschillende onderzoekers steeds met voorliefde op dit onderdeel gelet.

Von Stubenrauch beschreef een cyste met een wand uit

tuberculeus granulatieweefsel, dat naar buiten uitloopers van epitheloïdcellen uitzond, rijkelijk omgeven door lymphocythen. Het meest peripheer vond hij de beginveranderingen in kleine lymphocythenhaardjes om uitvoergangetjes. Iets dergelijks vonden Legueu en Marien bij hun tuberculeus abces in de parotis accessoria. De wand bestond uit tuberculeuze granulaties op weg van verkazing met in de naaste omgeving talrijke eveneens veelal verkaasde tuberkels, zoodat het scheen alsof de holte door samensmelting dezer ontstaan was. Tevens zagen zij proliferatie van het klierbuis-epitheel in de buurt der aanvankelijke lymphocythen opeenhoopingen.

In eenige gevallen vond men de meeste veranderingen in de klierkwabjes zelf, terwijl het interlobulaire bindweefsel min of meer intact bleef.

Zoo vond Homuth de tuberkels en het tuberculeuze granulatieweefsel vooral in het klierparenchym zelf, vaak uitvoergangen omsluitend, terwijl het interlobulaire bindweefsel slechts matig door lymphocythen geïnfiltreerd was. Arcoleo vond tuberkels in de klierkwabjes bij geheel intact interlobulair bindweefsel.

Mintz beschreef een diffuuze aandoening der parotis: tuberkels in alle klierkwabjes, terwijl het interstitieele bindweefsel slechts lichte reactieve ontstekingsverschijnselen vertoonde. De aandoening was blijkbaar het eerst in de parotis accessoria ontstaan.

In het tweede geval van de Paoli waren de tuberleuze veranderingen voornamelijk in het centrum der kwabjes ontwikkeld, ook de beginstadia vond hij voornamelijk hier in de buurt van kleinere uitvoergangen, minder vaak aan de peripherie van een klierkwabje. In den wand van een uitvoergang zelf vond hij nimmer een tuberkel.

In zijn eerste geval daarentegen vond de Paoli de

tuberkels vooral in het interlobulaire bindweefsel, van daaruit de randen der klierkwabjes aangrijpend. De in het bindweefsel verloopende kliergangen vertoonden eveneens sterke infiltratie hunner omgeving. Vooral de aanwezige vaatveranderingen vond DE PAOLI belangrijk, hij zag een sterke endarteritis, dikke wanden der kleinere slagadertjes uit het bindweefsel en zelfs tuberkels in den wand van eenige dezer.

Ook in het geval van PARENT was vooral het interlobulaire bindweefsel veranderd; hier was reeds kleincellige infiltratie bij nog intact klierweefsel, terwijl op sommige plaatsen tuberkels te zien waren, die vanuit het bindweefsel den rand van klierkwabjes aantastten.

Eenzelfde beeld beschreef LECÈNE. SCHEIB zag bij zijn patient met miliair tuberculose een parotis, doorzaaid met kaashaarden. Het granulatie-weefsel aan den rand dezer kaashaarden lag gedeeltelijk inter-, gedeeltelijk intralobulair. Hij toonde talrijke tuberkelbacillen aan, vooral om gethromboseerde kleine slagadertjes gelegen, nergens echter binnen de uitvoergangen.

Bij BOCKHORN's patient waren alle stadia van tuberculose tot verkazing toe te volgen, de ontsteking was het eerst te zien in de bindweefsel-septa vanwaar zij later op het klierparenchym overging.

Voor de studie der parotistuberculose is ook van groot belang, hoe zich de lymphklieren binnen of in de buurt der parotis gedragen.

In eenige gevallen vond men zelfs bij nauwlettend onderzoek geen veranderingen. PARENT kon geen enkele veranderde lymphklier vinden, en DE PAOLI zag zelfs in de buurt van sterk ontstoken parotisweefsel geheel intacte lymphkliertjes.

Anderen vonden echter wel degelijk tuberculeuse afwijkingen in de lymphklieren.

Zoo zag Loumaigne een tuberculeus lymphoom midden in het parotisweefsel gelegen. In onze praeparaten vonden wij in eenige lymphkliertjes binnen de parotis duidelijk epitheloïd tuberkels; vooral in de buurt dezer lymphkliertjes vertoonde het parotisweefsel sterke veranderingen.

Meestal werden tuberculeuze lymphomen echter in de buurt der parotis opgemerkt.

Zoo exstirpeerde Willett tegelijk met de parotiszwelling eenige tuberculeuze lymphomen aan den onderkaakshoek. Voor achttien jaar was daar een lymphoom geïncideerd en Willett opperde zelfs de onderstelling, dat toen door laesie der parotiskapsel de speekselklier direct geïnfecteerd werd.

Borchardt vond naast een enorme lymphocythenwoekering in de parotis zelf een tuberculeus lymphoom aan den kaakhoek. Ook Rocher en Wood zagen een submaxillair tuberculeus lymphoom, tegen de onderpool der door hen beschreven parotiszwelling aan gelegen.

Bij de pathologische anatomie der parotistuberculose vallen nog eenige bijzonderheden op, die vooral in het tweede geval van de Paoli zeer duidelijk waren. Aan het slot van zijn zeer nauwkeurige microscopische beschrijving wijst hij op de enorme reactie van het bindweefsel, dat zeer verdikt en gewoekerd was; daarnaast een sterke proliferatie van klierbuisepitheel, terwijl de tuberculeuze afwijkingen zeer achterblijven bij deze reactie. Zooals in dit geval vertoonen ook andere de sterke reactie der speekselklier tegen de specifieke infectie. In het algemeen vertoonen de tuberkels weinig neiging tot verkazing, groote koude abcessen vindt men al zeer weinig beschreven, vaker neigen de tuberkels tot organisatie en bindweefselvorming. Deze sterke reactie op een binnengedrongen infectie is niet specifiek voor de parotis-tuberculose. Ook

in de gevallen van submaxillaris-tuberculose was dezelfde sclerose, de enorme bindweefsel-woekering opgevallen; vaak overtrof zij zeer de specifieke ontstekingsverschijnselen zelve, er onstond een harde, vaste, veel bindweefsel bevattende klier. En ook bij andere infecties vinden wij hetzelfde. Küttner beschreef in 1896 voor het eerst een eigenaardigen vorm van ontsteking der submaxillaris. De klier vergrootte zich geleidelijk, was hard en werd als tumor geëxstirpeerd, microscopisch bleek echter een chronische, niet specifieke ontsteking te bestaan, die merkwaardigerwijze een enorme bindweefsel-woekering had veroorzaakt. Tevens bestond een sterke ontwikkeling van lymphoïdweefsel tusschen het gewone bindweefsel door, met hier en daar lymphkliervorming. Sinds zijn door Küttner en anderen nog meer dezer gevallen van „ontstekingstumor", vooral der submaxillaris, maar ook van de parotis, beschreven, alle gekenmerkt door deze sterke reactie tegen de infectie.

In dit verband moeten we nog op een tweede patholoog-anatomische eigenaardigheid der parotistuberculose wijzen, n l. op de sterke lymphocythen-infiltratie, die men telkens beschreven vindt. Reeds de Paoli wees op de tallooze lymphocythen, die hem in zijn praeparaten opvielen en ook anderen als Borchardt, Loumaigne, Rocher, Nadal en Pouget merkten dezelfde bijzonderheden op. Bij Borchardt vooral vond men door de geheele klier overal lymphadenoïdweefsel verspreid; ook in mijn geval bestond deze diffuuze infiltratie met lymphocythen. De sterkste neiging tot regeneratie merkte wel Puppel en Danielsen op, die beiden in hun praeparaten de vorming zagen van talrijke hoeveelheden lymphadenoïdweefsel, waarin eenerzijds tuberkels zich ontwikkelden, terwijl anderzijds uitspruitingen van kliergangen als vertakte epitheelcylinders werden

gezien. Deze woekering van lymphadenoïdweefsel werd eveneens niet alleen bij de tuberculose, maar ook bij andere speekselklierinfecties gezien. Boven vermeldden we reeds, dat Küttner haar beschreef bij zijn ontstekingsgezwellen en ook andere schrijvers over deze infectie vonden haar regelmatig naast eenvoudige bindweefselvorming. Was zij eenigszins in de meerderheid, dan gaf het zelfs moeilijkheden, microscopisch verschil te zien tusschen onstekingsgezwel en Mickuliczsche Ziekte, bij welke laatste de vermeerdering van lymphoïdweefsel al zeer sterk op den voorgrond treedt.

Niet alleen bij pathologische toestanden, maar ook in normale speekselklieren is lymphatisch weefsel aangetoond. Zoo onderzocht Thaysen negen en twintig normale speekselklieren en vond steeds kleine lymphocythenhoopjes in het interstitiëele bindweefsel, vooral in de nabijheid der grootere klierbuisjes. Deze lymphocythen-conglomeraten waren zeer wisselend in grootte, slechts zelden bereikten zij de grootte van een lymphkliertje. In de parotis vond hij het lymphatisch weefsel minder, dan in de andere speekselklieren. Löwenstein heeft de resultaten van Thaysen bevestigd. In dit verband moeten wij nog even vermelden de merkwaardige onderzoekingen van Neisze en Puppel, die niet alleen dit lymphatische weefsel aantoonden, maar tevens de analogie met de embryonale ontwikkelingsprocessen der parotis aantoonde. Nadat reeds Chievitz bij een foetus van 12 weken dit weefsel op de ontwikkelingsplaats der speekselklieren aantrof, vonden Puppel en Neisze, dat vetweefsel zich aldaar omzette in lymphadenoïdweefsel, waarin uitspruitsels van kliergangen inwoekerden en zich vertakten, om zoo de klierkwabjes te vormen. Steeds ging deze omzetting van vet- in lymphatisch weefsel aan de speekselkliervorming vooraf. Ook bij pasgeboren

kinderen, bij lichte ontstekingen en bij zijn geval van parotistuberculose vond Puppel dezelfde omzettingen in zijn praeparaten. Dit proces wijst op een innig verband tusschen het speekselklierweefsel en het adenoïde systeem.

Regelmatig vinden wij dus bij chronische ontstekingen der speekselklieren een heftige reactie, zich uitend in sterke bindweefselnieuwvorming naast woekering van het normaal reeds aanwezige lymphatische weefsel. Vooral dit laatste wijst ons den weg, waar we de oorzaak dezer reactie moeten zoeken.

Heeft ook hier niet, evenals elders in het lichaam, het lymphoïde-weefsel een beschermende functie tegen indringende infecties, en is niet de aanwezigheid ervan één der factoren, die de goedaardigheid en tevens de zeldzaamheid der parotistuberculose verklaren. In de plaats der gevormde, „licht antitoxische stof" van de Paoli als reactie op de tuberculeuze infectie van speekselklierweefsel, zouden we misschien de lymphocythen-woekering kunnen stellen.

HOOFDSTUK VI.

PATHOGENESE.

Het vraagstuk, langs welken weg het tuberculeuze infectiemateriaal de speekselklier bereikt, is een der meest belangwekkende, maar tevens moeilijke. Een goed inzicht hierin te verkrijgen is zeer bemoeilijkt door het kleine getal der waargenomen ziektegevallen en de slechts geringe aandacht, die de waarnemers aan dit deel van het vraagstuk hebben geschonken.

Men kan zich voorstellen, dat de tuberkelbacil de parotis langs drie wegen kan bereiken: ten eerste langs den ductus stenonianus opstijgend van uit den mond — ten tweede langs de bloedwegen — ten derde langs de lymphwegen.

Een vierde mogelijkheid, nl. een langs de zenuwbundels de parotis indringende infectie vermelden wij slechts even. Zij berust toch op één vondst van een tuberkel binnen het neurilemma in het tweede geval van de Paoli, maar in de praeparaten, van hetzelfde geval afkomstig, werden ook tuberkels in den wand van kleine vaatjes gevonden, waardoor de Paoli zelf een haematogene genese aannam. Trouwens de algemeene kennis der infectieleer pleit te zeer tegen een dergelijken weg, waarvoor verder geen enkel argument is aan te voeren. Al worden aleens bacterieele vergiften langs zenuwbanen vervoerd (tetanus) voor microben is dit nog nimmer aangetoond en evenmin waarschijnlijk.

Voor een ruim inzicht in den infectieweg bij parotis ontstekingen en — wat daarmede nauw samenhangt — de verweermidelen en voorwaarden, waaronder zich in het algemeen de infectie kan ontwikkelen, is het materiaal der tuberculeuze parotitis nog zeer gering in aantal en belangrijkheid. Daarom zullen wij ons licht opsteken bij wat bekend is omtrent de pathogenese bij de acute secundaire parotitis, een vaak voorkomende en ijverig bestudeerde ziekte. De verkregen gegevens kunnen wij allicht toepassen bij de studie van den ons bezighoudenden infectieweg der tuberculose naar de parotis.

Infectieweg bij acute secundaire parotitis.

De meest voorkomende en best beschreven gevallen van acute secundaire parotitis zijn die, welke optreden in het verloop van acute infectieziekten (typhus abdominalis en exanthematicus, croupeuze pneumonie, fibrus recurrens, dysenterie, gonorrhoe, pyaemie, sepsis, e. a.) en die òf bij ziekten der buikorganen òf na laparotomie. Wel komt nog acute parotitis voor na traumata, stomatitis, speekselsteenziekte, of bij zuigelingen en grijsaards of operaties buiten de buik, maar voor de studie der pathogenese leenen zich deze zeldzame gevallen niet.

De strijd werd en wordt nog steeds gevoerd tusschen aanhangers van de metastatische infectie vanuit een verwijderden haard langs de bloedvaten, en voorstanders van een opstijgende infectie vanuit de mondholte langs den ductus Stenonianus.

Aan lymphogeen ontstaan is bij deze acute ziekten wel nauwelijks te denken. Voor het aannemen eener laesie van mond- of neusslijmvlies, aangenomen dat de parotis in hoofdzaak vandaar zijn lymphe ontvangt, is geen reden; maar, wanneer al infecties daar indrongen, wat het eerst bij deze vaak zwaar zieke patienten te verwachten ware, zouden acute ontstekingen der regionaire lymphklieren in de eerste plaats moeten voorkomen, en dit is geenszins het geval. Welken weg de infectie meestal neemt, langs uitvoergang of langs de bloedwegen, is nog altijd niet afdoende opgelost, het meest waarschijnlijke is, dat beide gebruikt worden.

De anatomische veranderingen in de parotis wijzen hierin den weg. Claisse en Dupré, Orth, Nicol, Hanau e. a. bestudeerden deze en vonden aanvankelijk alleen afwijkingen in de grootere uitvoergangen, die met etter gevuld bleken, terwijl het epitheel afgestooten werd. Pas in latere stadia vonden zij het klierweefsel met de kleinere klierbuisjes aangedaan, terwijl de veranderingen hier steeds geringer bleven. Deze gegevens, meestal ten gunste eener ductus infectie opgevat, pleiten volgens Levy echter juist voor een bloedinfectie. Hij meende, dat de speekselklieren de in het bloed circuleerende bacteriën zouden uitscheiden, zooals zij ook vreemde stoffen langs dezen weg verwijderen; in het sterk secerneerende bloedrijke orgaanweefsel zelf zou dan echter de infectie zich minder gemakkelijk ontwikkelen dan in de uitvoergangen, en bijgevolg de anatomische afwijkingen ook geringer zijn. Beter dan door deze weinig bevredigende verklaring wordt de haematogene genese anatomisch gesteund door het geval van Sabrazès en Faguet, waar in de parotis zich een absces ontwikkeld had als complicatie eener puerperale pyaemie door staphylococcen. De ductus Stenonianus bleek daarbij tot dicht bij het absces geheel normaal van structuur en tevens vrij van bacteriën. Uit den abscesinhoud werden behalve staphylococcen ook colibacillen gekweekt.

Hiermede zijn wij gekomen tot de bacteriologie der parotisinfectie, die vooral belangrijke gegevens voor de pathogenese heeft verschaft.

In de normale klier met zijn uitvoergangen vindt men geen bacteriën (Claisse en Dupré, Gilbert, Morel), behalve in de onmiddelijke nabijheid van den ductus Stenonianus; naar boven neemt hun aantal echter snel af.

Verder onderzochten eenige bacteriologen of aan het speeksel ook een rol als bacteriën doodend middel mocht worden toegekend. Analoog aan de bovengenoemde vondsten van de Paoli en mijzelf tegenover tuberkelbacillen vonden Sanarelli en Triolo een bactericide werking van het speeksel op verschillende bacteriesoorten (staphylococcen, cholerabacillen, pneumococcen, typhusbacillen) die gedood of in hun virulentie verzwakt werden. Verder onderzocht men de bacteriologie der acute parotitis door uit de parotis abscessen culturen aan te leggen en trachtte

door vergelijking met de bacteriënsoort der primaire ziekte inzicht in den gevolgden infectieweg te krijgen.

Volgens een samenstelling van Claisse en Dupré vindt men in 65 % der gevallen Staphylococcen, in 20 % pneumococcen, terwijl in de rest allerlei andere bacteriën gevonden werden. Meest vindt men slechts één bacteriesoort, soms echter werden meerdere gekweekt.

Onverschillig welke specifieke bacterie de primaire ziekte veroorzaakt, vond men toch meestal staphylo- of pneumococcen als oorzaak der parotis-infectie. Dit nu is een sterk argument voor de opstijgende ductusinfectie.

Het vinden van pneumococcen in de parotis bij pneumonia crouposa komt met deze bewering niet in strijd, want bij deze ziekte wemelt het mondslijm van pneumococcen, die dan dikwijls de overhand hebben over andere mondbacteriën. Girode, Thirion e. a. kweekten echter bij deze ziekte enkel staphylococcen uit het parotis-absces; ook voor de typhus abdominalis is de opstijgende weg vanuit den mond wel de meest gewone, want ook hier vindt men bij de niet zeldzame parotisaandoeningen meest staphylococcen. Toch is hier ook de haematogene genese, zij het dan in uitzonderingsgevallen absoluut bewezen door Janowski, die in zijn geval enkel typhusbacillen kweekte.

Anderen zooals Anton en Fütterer, Lehmann e. a. vonden in den parotisetter eveneens typhusbacillen, maar daarnaast ook andere bacteriën, zoodat hun gevallen noch naar de eene noch de andere zijde iets zekers bewijzen.

De haematogene weg der infectie wordt nog aangetoond in een geval van Columbini. Een man met gonococcen-sepsis kreeg een veretterende epidydimitis en abscessen in lies en parotis. Uit alle abscessen en tevens uit het bloed werden reinculturen van gonococcen gekweekt. Een dergelijk geval beschrijft ook Power.

Tot slot zien wij dus, dat voor de secundaire parotitis bij acute infectieziekten de bacterie vanuit den mond langs den ductus het klierweefsel bereikt, maar dat naast dezen weg ook in eenige gevallen een metastatische parotisinfectie moet worden aangenomen. Dat de eerste weg vaak wordt genomen is alleszins begrijpelijk. Bij de meestal zwaar zieke patienten toch is

een mondreinigingsmiddel, de speekselstroom, zeer verminderd of geheel opgeheven; het weinige voedselgebruik, het verlies der controle door de smaak, het nagenoeg opgeheven zijn der kauwbeweging, het groote vochtverlies door hooge lichaamstemperatuur, het benevelde bewustzijn, dit alles zijn evenveel factoren, die de vervuiling der mondholte verklaren. Zonder oplettende mondverzorging ontstaat stomatitis, die het aantal en de virulentie der mondbacteriën verhoogt, de uitmonding van den speekselgang door catharrale zwelling vernauwt en zoo het weinige secreet nog stuwt of tegenhoudt. Ook ontbreekt de zelfreiniging van de speekselkliergangen door de mechanische werking van den speekselstroom. Waarschijnlijk is nog het klierweefsel door toxische werking meer vatbaar voor infectie zooals alle organen bij deze ernstige zieken een verminderde vitaliteit bezitten.

Moeilijker is de verklaring van het ontstaan der acute parotitis na buikoperaties of bij ziekten der buikorganen. Wel pleiten ook hier de histologische gegevens meest voor een opstijgende infectie langs den ductus, daar ook in deze gevallen de meeste afwijkingen in de grootere uitvoergangen worden gevonden. Het vaak voorkomende uitvloeien van etter uit den ductusmond pleit eveneens in deze richting. Moeilijker echter zijn de bacteriologische gegevens naar hun beteekenis te schatten, daar — zooals zoo vaak voorkomt — de bacteriën uit den primairen haard ook normaal in den mond voorkomende bacteriën zijn, en dus bij complicatie met parotitis de oorsprong vanuit mond of primairen haard niet onmiddellijk duidelijk is.

Merkwaardig is, dat de parotitis vooral voorkomt bij operaties op niet aseptisch te houden terrein; in de desbetreffende ziektegeschiedenissen van ileus-, maag- en genitaaloperaties vooral blijkt het verloop niet geheel ongestoord te zijn, terwijl het ook juist infectieuse buikziekten, appendicitis, peritonitis, infectie der urinewegen, enz. zijn, waarbij soms parotitis optreedt. Dit nu bepleiten velen ten gunste der mondinfectie, daar bij een septischen patient de voorwaarden voor parotitis geheel analoog zijn aan bovengenoemde bij acute infectieziekten. Maar ook al laat men de koorts en den septischen toestand ter zijde, dan vindt men na buikoperaties geheel dezelfde factoren, die het ontstaan van parotitis vanuit den

mond bevorderen. Ook hierbij toch zijn het meestal zwaar zieke patienten, die hun parotitis een vier- tot achttal dagen na de operatie kregen; en juist de eerste dagen was de speekselsecretie sterk gestoord. Flinke laxatie, geen of weinig voedselgebruik, geen vocht, dus weinig kauwbeweging en speekselafscheiding.

Vaak kregen de patienten bijv. bij ileus met braken zeer virulente bacteriën in groote hoeveelheid in den mond, en was niet zelden de algemeene toestand zeer slecht; alles factoren voor verminderden speekselstroom en minder resistent parotisweefsel, dus voor gemakkelijke ductusinfectie.

Misschien speelt hierbij nog een reflex vanuit de buikholte een rol: PAWLOW toch stelde bij honden vast, dat het openen der buikholte of het aanraken van een darm al voldoende was om voor langeren tijd de speekselsecretie tegen te houden.

De leer dat parotitis als metastase na buikoperaties zou optreden heeft echter ook veel aanhangers; het optreden dezer complicatie na operaties op geïnfecteerd gebied acht TEBBS een belangrijk feit, dat haar ontstaan langs de bloedwegen ongedwongen verklaart. Zelfs wanneer na kleinere buikoperaties parotitis optreedt vindt men meestal stoornissen in de gewone genezing. Ook nam de parotis-complicatie bij TEBBS af met de verbeteringen zijner asepsis, zoodat hij in latere jaren haar steeds minder opmerkte. Ook wanneer steeds door voedsel werd gebruikt, trad toch soms parotitis op. De invloed der narcose was uitgeschakeld in de gevallen van ORTHNER en BONDY, waar met lumbaalanaesthesie werd geopereerd en toch parotitis optrad. Zelfs na heel lichte ingrepen als catheteriseeren (CRIBB) is parotitis gezien, waarbij toch zeker geen enkel gunstig moment voor opstijgende Ductusinfectie is te vinden. Soms treedt ook parotitis pas laat na de operatie op (HELLENDAL) wanneer de speekselsecretie allang weer normaal is. LEVY zag bij meer dan de helft zijner patienten met parotitis echt septische verschijnselen, vele met elders metastatische abscessen, en verklaart zich dan ook sterk voor het metastatisch ontstaan der parotitis. Ook OEHLER uit de Freiburger kliniek deelde dergelijke ervaringen mede. Terwijl TEBBS beweert, dat zorgvuldige mondverpleging op het aantal zijner parotitis gevallen geen invloed had, schrijft KÜTHNER dat hij deze complicatie

alleen opmerkte bij zijn ziekenhuispatienten met slecht gebit en weinig nauwlettende mondverpleging, niet echter bij patienten uit zijn privaat-praktijk.

Dus ook bij de acute parotitis na buikoperaties schijnen beide infectiewegen gevolgd te worden (WAGNER, MOREL), in welke verhouding onderling is voorloopig nog niet te zeggen.

Uit de bovenstaande gegevens blijken eenige belangrijke feiten voor ons vraagstuk. Vooreerst bleek ook hier de bactericide kracht van het speeksel op verschillende bacteriënsoorten. Daarnaast moet vooral aan den speekselstroom een groote waarde worden toegekend als verdedigingsmiddel tegen een opstijgende infectie langs den uitvoergang.

Deze laatste was mogelijk, wanneer de speekselstroom sterk verminderd of opgeheven was, zooals vaak bij de boven aangehaalde zwaar zieke lijders aan een infectieziekte of na een operatie. Mogelijk hielp tevens een verzwakkende toxische invloed op het klierweefsel zelf, den bodem voor de bacterieontwikkeling voorbereiden, maar zeker is dit geen voorname factor. Het is vooral de stagnatie in den speekselvloed, die de bacteriën de gelegenheid gaf vanuit den mond het klierweefsel te bereiken.

Beschouwen we nu naar aanleiding van bovenstaande gegevens, in verband met hetgeen het experimenteele onderzoek, de pathologische anatomie en de kliniek ons leerden, nader elken infectieweg bij tuberculeuze parotis. *De infectie langs den uitvoergang* kwam herhaaldelijk voor bij de acute secundaire parotitis, wanneer stagnatie van den speekselvloed kon worden aangetoond. Bij de patienten met tuberculeuze parotitis zijn de omstandigheden echter geheel verschillend. Het waren juist meestal stevige gezonde patienten, die dus blijkbaar met een goeden eetlust voorzien, hun speekselklieren steeds benutten. En ook in hun anamnese bleken zelden momenten, die vroeger den speekselstroom mogelijkerwijs tegengehouden en zoo de bacillen gelegenheid tot opstijging naar het klierweefsel

gegeven hadden. Alleen meldt von Stubenrauch, dat zijn patient vroeger een typhus abdominalis had doorstaan, de patient van Lecène bot en roodvonk, de patient van Mintz dyphtherie, evenals bij Nadal en Pouget. De andere patient van Nadal en Pouget had vroeger een acuut gewrichtsrheumatisme geleden. Behalve deze weinige gevallen was echter geen bij wie de anamnese ernstige ziekte of operatie vermeldt. Ook het experimenteele onderzoek toonde de moeilijkheid der opstijgende infectie aan.

Pinoy gelukte het eerst na veel moeite en nadat hij met veel atropine den speekselstroom tegenhield, door inspuiting in den uitvoergang veranderingen in de glandula submaxillaris te verkrijgen. Ook de proeven van Arcoleo, Franchetti en Menini toonden de moeilijkheid der besmetting langs den uitvoergang aan.

De meeste voorstanders eener opstijgende besmetting grondden dan ook hun meening op het pathaloog-anatomisch onderzoek. Zoo meende von Stubenrauch in zijn geval, dat de bacteriën langs den uitvoergang in de klier gedrongen waren, daar hij in de minst veranderde gedeelten lymphocytenhaardjes om de kleinere uitvoergangen vond. De wand der uitvoergangen zelf was echter geheel intact, zoowel bij de kleinere als in de grootere; van Sialodochitis geen spoor. De beginveranderingen zou men toch in de uitvoergangetjes zelf mogen verwachten, niet er omheen.

Kunnen deze laatste dan niet langs bloed- of lymphweg daar ontstaan zijn? Ook Legueu meldt kleine lymphocythenhaardjes om de uitvoergangen, waarbij tevens wat epitheel proliferatie werd gevonden.

Ook hier weer waren dus de veranderingen *om* de uitvoergangen grooter dan in den wand zelf. Legueu haalt

nog ten gunste eener infectie langs den uitvoergang aan, dat de aandoening de parotis accessoria betrof. Maar ook langs bloed- of lymphweg is een infectie der parotis accessoria evengoed mogelijk als van elk ander deel der speekselklier.

Andere onderzoekers verklaarden zich voor opstijgende infectie, doordat zij vooral binnen de klierkwabjes zelf de ontsteking aantroffen, terwijl het interlobulaire bindweefsel weinig of niet veranderd was.

Zoo vond Arcoleo tuberkels alleen binnen de klierkwabjes, terwijl het interstitiëele bindweefsel geheel intact was. Bij Homuth waren eveneens in de klierkwabjes de sterkste veranderingen, tuberkels of tuberculeus granulatieweefsel, vaak uitvoergangen omsluitend. Het bindweefsel ertusschen vertoonde slechts matige lymphocythen-infiltrate.

Zijn deze kleine bijzonderheden echter voldoende om een zoo vergaande conclusie over den gebezigden infectieweg te wettigen. Is het trouwens ook niet mogelijk, dat het interstitiëele bindweefsel door meerdere verweerkrachten (lymphoïdweefsel b.v.) de tuberculose-ontwikkeling meer tegenhoudt dan het klierweefsel. Of is de verklaring niet mogelijk die de Paoli voor zijn tweede geval aannam, waarbij eveneens het centrum der klierkwabjes de meest gevorderde afwijkingen vertoonde; de beginstadia vond hij nu eens weer meer in de peripherie van een kwabje, terwijl de tuberkels vooral om de kleinere uitvoergangen werden aangetroffen. Daar deze in hun wand zelf echter geen tuberkels bevatten, en de vaak veranderde vaten langs deze klierbuisjes meeloopen, besloot hij tot een waarschijnlijke haematogene infectie.

Dat opstijgende infectie langs den uitvoergang — zij het dan ook in de minderheid der gevallen — voorkomen kan, schijnt in het geval van Mintz wel duidelijk.

Bij het drie-jarig jongetje vond deze in de geëxstirpeerde parotis diffuus tuberkelontwikkeling in alle klierkwabjes, terwijl het interlobulaire bindweefsel slechts lichte reactieve ontstekingsverschijnselen vertoonde. Hij vond deze veranderingen gelijkmatig door de geheele klier. Klinisch was de aandoening blijkbaar in de parotis accessoria begonnen en pas later op de verdere klier overgegaan. Vanuit den uitvoergang schijnt dus in dit geval de tuberculose uitzaaiing te hebben plaats gehad. Hierbij moeten wij nog even de aandacht vestigen op de doorstane dyphtherie in Februari 1901; is toen mogelijkerwijs de gunstige gelegenheid, die deze acute infectieziekte gaf, benut om mondbacteriën, in dit geval tuberkelbacillen, gelegenheid te geven het parotisklierweefsel te bereiken. Het gevaar van het kussen der tuberculeuze moeder voor het brengen van voldoende tuberkelbacillen in den mond van het ventje, is alleszins aanneembaar. Den vijfden Mei, dus twee à drie maanden na de dyphtherie bemerkte de moeder voor het eerst de zwelling der wang, hetgeen ook zeer goed klopt met de onderstelling bovengenoemd.

Een tweetal feiten maken het ons duidelijk, dat de kansen voor vaak voorkomen van opstijgende infectie met tuberculose, niet groot zijn.

Vooreerst zag men de tuberculeuze parotitis juist niet bij phtisici optreden; en toch mocht men vooral onder hen, wier mondholte steeds talrijke tuberkelbacillen bevat, deze complicatie verwachten. Vervolgens vindt men bij de tuberculeuze parotitis geen afwijkingen van den ductus Stenonianus beschreven. Wanneer de infectie langs dezen opsteeg zou men allicht meermalen tuberculeuze haardjes in den ductus zelf mogen verwachten.

In de litteratuur vindt men slechts één geval van tuberculeuze sialodochitis, echter zonder gelijktijdige speeksel-

klieraandoening. Dit geval, door Claude en Bloch in 1903 beschreven luidt in het kort als volgt:

Een keukenmeisje van zeven en veertig jaar, die behalve een lichten hoest gedurende de winters, steeds gezond was, krijgt in den loop van 1902 duidelijke symptomen van longtuberculose. Deze ontwikkelt zich snel, met temperatuur van $\pm$ 39° tot een ernstig infiltraat met caverne vorming. Daarnaast krijgt patiente een klein knobbeltje in de rechter wang bij den tweeden molaar boven, dat niet pijnlijk of rood is. Bij druk op de zwelling is deze wat gevoelig, daarbij ziet men etter uit de opening van den ductus Stenonianus stroomen. Het overige van den ductus en de klier zelf schijnen normaal, evenals de mondholte. De sonde gaat slechts eenige cM. in den ductus omhoog. Eenige kiezen uit de onderkaak zijn carieus. De etter bevatte microscopisch en volgens entingen op bouillon en gelatine geen bacteriën; een ermee ingespoten cavia kreeg echter na een maand plaatselijke en algemeene tuberculose. De wangzwelling van patiente nam toe, vooral naar buiten. Na incisie vanuit den mond bleef slechts een klein knobbeltje te voelen. De tuberculose der long schreed snel voort, jammer genoeg werd geen sectie toegestaan.

Dit geval is waarschijnlijk een tuberculeuze sialodochitis, niet zeker, daar de mogelijkheid niet geheel is uit te sluiten van het bestaan van tuberculose der Parotis accessoria die in den ductus is doorgebroken. Bovendien werd de ontsteking aangetroffen op een plaats waar men mondbacteriën, in dit geval ook tuberkelbacillen mag verwachten. Verder omhoog was juist èn Ductus èn klierparenchym vrij.

Dit geval brengt allerminst de zeldzaamheid der op-

stijgende infectie in twijfel. Zooals bij het galwegen- en niersysteem schijnt ook bij de speekselklieren de vochtstroom de grootste belemmering te zijn tegen het omhoog dringen van bacteriën in den uitvoergang.

Infectie langs de bloedwegen.

Bij de acute secundaire parotitis is stellig aan te nemen dat vanuit een haard ergens in het lichaam bacillen langs het bloed de parotis kunnen bereiken, en zoo parotitis veroorzaken. En ook bij het dierexperiment bleek dat met het bloed een tuberculeuze speekselklierontsteking gemakkelijk te verkrijgen is. Zoowel Pinoy als Arcoleo kregen met inspuitingen in de carotis bij honden en cavias positief resultaat.

De meeste schrijvers, die voor hun geval een haematogenen infectievorm aannemen, gronden dit op het vinden der grootste afwijkingen in het interlobulaire bindweefsel. Zoo vond Parent steeds de klierkwabjes zelf het minst veranderd, terwijl de verkazing van uit het periacineuze bindweefsel het klierweefsel aantastte. Lecène beschreef ongeveer hetzelfde beeld, ook in zijn geval lagen de tuberkels vooral in het interlobulaire bindweefsel, maar in tegenstelling met Parent neemt hij een lymphogene infectie aan. Op het anatomisch overwegend voorkomen der afwijkingen in het interlobulaire bindweefsel zal het al zeer moeilijk zijn uit te maken of de bacillen hier langs bloed- of lymphwegen zijn heen gebracht. De Paoli vond in zijn eerste geval de tuberkels eveneens in het bindweefsel het meest ontwikkeld, van daaruit de randen der klierkwabjes aangrijpend, De hierin aanwezige klierbuisjes waren eveneens sterk geinfiltreerd, terwijl de bloedvaten vooral endarteritis en in sommige ook tuberkels in hun wand vertoonden. Hier denkt de Paoli aan een infectie

langs de bloedvaten, waarvoor de tuberkels in den wand van arterietjes meer steun schijnen te geven; maar kunnen deze niet evengoed lymphogeen daar ontstaan zijn?

Alleen het geval van Scheib met miliairtuberculose in longen, lever en milt demonstreert duidelijk een haematogene parotistuberculose: overal kaashaarden aan welks peripherie het granulatieweefsel zich gedeeltelijk inter-, gedeeltelijk intralobulair ontwikkelde. De talrijke tuberkelbacillen vond men vooral om gethromboseerde kleine slagadertjes, niet in eenigen uitvoergang. Hier is echter de parotistuberculose slechts een uiting der miliaire tuberculose. Het klinische voorkomen eener haematogene parotistuberculose is hiermede aangetoond, of zij vaak voorkomt is nog de vraag; dat bij miliaire tuberculose ook de parotis wordt aangetast zal wel niemand betwijfelen, maar dit geeft weinig licht voor de gevallen, waarin de tuberculose hoofdzakelijk plaatselijk in de parotis is gezeteld. De haematogene infectie onderstelt steeds een primairen haard met tuberkelbacillen; klinisch valt wel op, dat de patienten met tuberculose der parotis juist zoo zelden elders in het lichaam tuberculeuze haarden vertoonden.

Infectie langs de lymphwegen.

Noch de studie der acute parotitis, noch het experiment heeft eenig licht over dezen infectieweg gebracht. Het zou ook den patholoog-anatoom moeilijk vallen deze mogelijkheid met het microscoop aan te toonen. Het lymphspleten systeem is te fijn en loopt te zeer verspreid tusschen bindweefsel en bloedvaatjes der parotis heen, dan dat men een tuberculose-import hierlangs kan zichtbaar maken. De meeste gronden voor het bestaan der lymphogene

infectie zijn dan ook indirect, meer vermoedens op patholoog-anatomische en vooral op klinische gegevens.

De eerste, die dezen infectieweg aannam was Bockhorn in 1898. In de meeste zijner praeparaten was het klierweefsel normaal, terwijl het omgevende bindweefsel reeds duidelijk tuberculeus granulatieweefsel bevatte. Tuberculeuze lymphklieren vond hij niet.

Op klinische overwegingen, vooral door vergelijking met de ontstaanswijze van tuberculeuze halslymphomen, nam hij voor zijn geval een besmetting langs den lymphweg aan. Na Bockhorn zijn meerdere schrijvers voor een lymphogene infectie opgekomen; patholoog-anatomisch werden meestal de tuberculeuze veranderingen vooral aangetroffen in het interlobulaire bindweefsel, waarheen de bacillen zoowel langs bloed- als lymphwegen kunnen aangevoerd zijn. Deze vonds alleen laat dus beide mogelijkheden open, en bij de analoge gevallen van Parent en Lecène haalden beide dit aan, de eerste ten gunste der haematogene, de tweede der lymphogene infectie.

Hoe verhoudt zich nu echter bij parotistuberculose het lymphoïdeweefsel, dat daar, zooals wij reeds boven zagen, gedeeltelijk in kleine haardjes verspreid, gedeeltelijk als in de parotis ingesloten lymphkliertjes voorkomt.

Zooals wij reeds bij de pathologische anatomie zagen, werd in vele praeparaten een op den voorgrond tredende lymphocythen woekering opgemerkt. Borchardt vooral beschrijft uitvoerig, hoe het klierweefsel letterlijk overstroomd wordt door lymphocythen, hier en daar tot folliculaire haardjes bijeenliggend. In de latere stadia ging deze lymphocythen woekering over in tuberculeus granulatieweefsel. Borchardt gaat zelfs zoo ver, zijn geval te beschouwen als een tuberculeuze hyperplasie van het lymphadenoïd parotisweefsel.

Ook andere onderzoekers viel de sterke lymphocythenwoekering op, zoo bijv. De Paoli, Loumaigne, Rocher, Nadal en Pouget.

Eigenaardige microscopische beelden zagen Puppel en Danielsen. Ook bij hen bestond een woekering van lymphadenoïdweefsel, waarin eenerzijds tuberkels zich ontwikkelden, anderzijds uitspruitingen van kliergangen indrongen.

In al deze gevallen werd dus een sterke reactie gezien van het diffuus verspreide lymphatische parotisweefsel.

Veelal waren ook de lymphklieren in of nabij de parotisloge tuberculeus. Zoo zag Loumaigne een tuberculeuze lymphklier midden in de parotis gelegen, en ook in onze praeparaten vonden wij tuberculeuze lymphkliertjes midden in het speekselklierweefsel.

Willett exstirpeerde eenige tuberculeuze lymphomen aan den onderkaakshoek, Rocher, Wood en Borchardt vonden een submaxillaire tuberculeuze lymphklier dicht bij de parotis gelegen.

Deze laatste gevallen maken de meening van Nadal en Pouget begrijpelijk, bewerend dat de tuberkelbacillen eerst de lymphklieren aantasten en van hieruit secundair het eigenlijke parotisweefsel. De lymphklieren nu worden volgens vrij algemeene opvatting langs de lymphwegen met tuberculose geïnfecteerd. Wel wordt deze opvatting nog steeds bestreden door voorstanders eener haematogene genese, doch deze schijnt slechts plausibel in de gevallen van zeer ernstige tuberculose bij patienten in wier bloed rijkelijk bacillen zwerven.

Dus ook in de gevallen, waar naast of in de tuberculeuze parotis de lymphklieren waren aangedaan, zal wel de lymphe de bacillen naar de lymphklieren hebben gevoerd, en van hier uit kan de parotis geïnfecteerd zijn.

Maar ook al vindt men geen lymphomen in het tuberculeuze parotisweefsel, kan toch een lymphogene infectie mogelijk zijn. De parotis bevat een samengesteld netwerk van lymphvaten en lymphspleten, die haar van alle kanten omhullen en doorwoekeren en tuberkelbacillen kunnen van hieruit zeer goed de parotis rechtstreeksch aantasten. Zij passeeren dan schijnbaar ongemerkt vanuit de porte d'entrée het lymphte apparaat om in de parotis zelf pas duidelijke ontstekingsreactie op te wekken. Maar men zal dan toch een reactie in den aanvoerenden weg mogen verwachten. Wijst hierop misschien de reactie in het lymphatische apparaat, dat tusschen het parotisweefsel zelf verspreid ligt. Borchardt beschreef zulk een sterke reactieve ontsteking juist van dit weefsel, terwijl nog vele anderen Paoli, Loumaigne, enz. een sterke lymphocythen woekering als reactie op de tuberculeuze infectie beschreven.

Voor een mogelijke infectie langs de lymphwegen dienen wij dus te zoeken naar een primair-affect in een gebied, vanwaar de lymphe naar of door de parotis stroomt. Wij kennen genoeg van deze, die hun lymphe naar de lymphklieren in de parotis zenden. Na tuberculeuze conjunctivitis zijn herhaalde malen lymphomen in de parotisstreek opgemerkt (Haab, Uhthoff, Albrandt, Most) nooit echter ging zij samen met tuberculeuze parotitis.

Tuberculeuze ulcera op het slijmvlies van mond- en neusholte als primaire haard voor tuberculeuze parotitis zijn niet beschreven, en voor tuberculeuze parotis-lymphomen buitengewoon schaarsch, een groote rol zal dus dit slijmvlies als porte d'entrée wel niet toekomen.

Veel onderzocht en bestreden is de beteekenis der tandcaries voor de tuberculeuze infectie. Zooals wij boven

reeds zagen werd ook bij de patienten met tuberculeuze parotitis herhaaldelijk een slecht gebit opgemerkt. Hieraan is soms een aetiologische beteekenis toegekend (Bockhorn). Naar tuberkelbacillen in de carieuze kies werd bij deze gevallen nimmer gezocht, jammer genoeg, want een positieve vondst had een goeden steun voor de lymphogene infectie geleverd.

Meermalen is echter in de holte van een carieuze kies tusschen de talrijke andere bacteriën ook de tuberkelbacil aangetroffen. En voor de tuberculose der halslymphklieren is eenige malen de porte d'entrée in een carieuze kies waarschijnlijk gemaakt. Zoo kon Partsch de tuberculeuze ontsteking van uit een kies langs de kaak naar de submaxillaire en voorste diepe halslymphklieren vervolgen. Odenthal verhaalt van een aantal tuberculeuze kaakhoek- en halslymphomen in aansluiting aan een carieuzen hoektand der onderkaak, waar een tuberculeuze zweer op het tandvleesch ontstaan was. Greve wees op tuberculeuze tandcaries bij phtisici en vermoedt deze als veelvuldige oorzaak van tuberculeuze ulcera in de mondholte. Stark trok een carieuze eerste kies uit de onderkaak en vond in het weefsel tusschen beide wortels tuberkels met reuscellen. Aan den kaakhoek van denzelfden kant moest hij eenige tuberculeuze lymphklieren wegnemen. Vanuit een carieuze kies kunnen de bacillen onmiddellijk met de lymphbanen der openliggende pulpa vervoerd worden, of wel de tand veroorzaakt min of meer uitgebreide gingivitis in de omgeving, vanwaar de tuberkelbacillen worden opgenomen.

Ook de tonsillen schijnen voor de tuberculose-infectie een belangrijke rol te spelen; het blijft een verdienste van Dieulafoy, daarop met nadruk te hebben gewezen.

Nadat reeds Moure en Brindel en Escomel in

adenoïde vegetaties tuberculeuze afwijkingen gevonden hadden, entte DIEULAFOY stukjes uit 61 vergroote amandelen bij cavias en kreeg in acht gevallen tuberculose. Zelfs in schijnbaar normale amandelen kan men soms tuberculose aantoonen. DIEULAFOY beschouwt dan ook de „tuberculose larvée des amygdales" als de meest voorkomende bron voor tuberculeuze halslymphomen. Sinds zijn nog herhaalde malen deze onderzoekingen met denzelfden uitslag herhaald. [1])

Niet alleen de amandelen, maar de heele lymphatische keelring schijnt een opname gebied voor allerlei bacteriën te zijn; wel wordt hier een scherpe strijd tegen de indringende infectie gevoerd, maar al te vaak blijkt uit klierontstekingen of septische afwijkingen, hoezeer deze beschutting kan falen; ook voor de tuberculose mogen wij dus deze porte d'entrée niet vergeten, hoewel nog in geen enkel geval als zoodanig aangetoond. Uit het bovenstaande zien wij, dat bij de zoo vaak voorkomende, als secundair beschouwde lymphkliertuberculose een tuberculeus primair affect zelden gevonden wordt. Zelfs het nauwlettende onderzoek van mond, keel, neus, enz. bij halslymphomen geeft zelden resultaat, terwijl men bij de verwachte lymphogene infectie hier den primairen haard moet zoeken.

Geen wonder dus ook, dat in de weinige gevallen van tuberculose der parotis nooit een porte d'entrée voor de bacteriën is aangetoond, en zeer zeker mag dit feit allerminst gebruikt worden als argument tegen het bestaan der lymphogene infectie. De primaire haard op de intree-

[1]) Kortelings vond VAN REE bij 92 patienten, wier amandelen waren weggenomen, in deze 2 maal en bij 62 weggenomen aderoiden 7 maal tuberculose.

Ned. Tijdsch. v. Geneeskunde 1919 (blz. 794).

plaats moet dus, wanneer de ontsteking op een verwijderde plaats duidelijk wordt, reeds genezen zijn, of wel de tuberkelbacil is daar gepasseerd zonder anatomische afwijkingen achter te laten.

Dat bacteriën ongemerkt intact slijmvlies kunnen passeeren is proefondervindelijk o.a. aangetoond door Cornet met entingen van tubelkelbacillen op het schijnbaar normale slijmvlies van conjunctiva, neusholte, proc. alveolaris, waarna een echte tuberculose der regionnaire lymphklieren ontstond, terwijl op de entingsplaats geen verandering te zien was. Zoo is ook in het darmsysteem herhaaldelijk bij schijnbaar normaal slijmvlies een uitgebreide tuberculose der mesenteriaalklieren gevonden, waarop reeds von Behring wees. In het algemeen schijnt het slijmvlies van mond, darm en neus, hoewel hier tuberkelbacillen zeker vaak worden opgenomen, zelf een weinig vatbare bodem voor het ontstaan van tuberculeuze afwijkingen. Zelfs bij phtisici, wier mondholte steeds vele tuberkelbacillen bevat, vindt men immers betrekkelijk zelden tuberculeuze mondafwijkingen en dan nog in het laatste stadium.

Vooral de doorlaatbaarheid van het slijmvlies der tonsillen is nauwkeurig onderzocht. Stöhr vond dat steeds talrijke leucocythen hier tusschen de epitheelcellen door de mondholte indringen, openingen achterlatend. Hierdoor is nu omgekeerd een bacteriëninvasie door schijnbaar intact slijmvlies mogelijk. Goodale, Hendelsohn e. a. brachten stofvormige kleurmiddelen en koolstof op de tonsillen en vonden dit later terug in de diepere weefsellagen. Lexer bracht infectie van inwendige organen te weeg door voorzichtig op tonsillen sterk virulente bacteriën te brengen; met minder virulente gelukte het niet.

Zelfs de normale huid is niet een afdoende beschutting

tegen infectie. Schimmelbusch, Garrè, e. a. wreven staphylococcen in de huid, waarna furunkels ontstonden, terwijl Cornet met inwrijven op de huid tuberculose infectie verkreeg. Ook Königsfeld toonde op deze wijze opname van tuberkelbacillen aan; zonder epitheellaesie kreeg hij geen plaatselijk tuberculeus primair affect, maar werden de bacillen direct met den lymphestroom naar de klieren gevoerd. Mag aldus deze infectie door normale huid en slijmvlies moeilijk zijn, bewezen is zij zeker. Merkwaardig is vooral, dat de bacteriën met den lymphestroom meegevoerd, op verwijderde plaatsen infectie geven zonder afwijkingen aan de porte d'entrée.

Evenals de lymphklier kan ook de parotis aldus geïnfecteerd worden.

Hel ontstaan der tuberculeuze parotitis langs lymphogenen weg is zeer zeker niet direct bewezen en ook niet gemakkelijk te bewijzen. Dit mag men ook niet verwachten; zelfs voor de lymphkliertuberculose, die in enorme frequentie voorkomt en beschreven is, heeft het lang geduurd deze infectie langs den lymphstroom te bewijzen.

Wij mogen na het bovenstaande blijven vermoeden dat bij de tuberculeuze parotitis de lymphogene infectieweg ook voorkomt. De afwezigheid van lymphomen of een specifiek primair affect pleit hier geenszins tegen.

HOOFDSTUK VII.

SYMPTOMATOLOGIE.

Het eerste verschijnsel van tuberculose der gl. parotis is in het algemeen een lichte zwelling in de parotisstreek zonder subjectieve bezwaren, zoodat de patienten vaak bij toeval bij het zien in den spiegel, bij het scheren, e.d. de afwijking bemerken. De zwelling neemt dan langzaam toe, zonder de overigens gezonde patienten veel te verontrusten, tot meestal snellere groei, het optreden van lichte pijnen of bezwaren hen naar een dokter drijft. Deze eerste periode van ontwikkeling der zwelling duurt meestal twee tot zes maanden.

Bij de patienten van Faure-Darmet, Danielsen, Klotz en bij mijn eigen patient ontstond de zwelling pijnloos in een tweetal maanden, bij Stubenrauch ontwikkelde de knobbel zich in vier, bij Drew in zeven maanden.

Soms vinden wij echter een veel snellere ontwikkeling vermeld, het kindje van Mintz kreeg zijn parotis-zwelling geleidelijk in drie weken, de patient van Bockhorn zelfs in acht dagen. In deze sneller verloopende gevallen is dan tevens het begin vaak pijnlijk, in Homuth's geval zelfs zoo zeer, dat de patient sinds veertien dagen reeds als boflijder was behandeld.

Merkwaardig was de ontwikkeling bij den tweeden patient van de Paoli; deze kreeg aanvankelijk hevige pijnen in linker oor en wang, gevolgd door facialisparalyse, en pas eenige maanden later werd de zwelling merkbaar, die zich daarna in vijf à zes jaar langzaam en met afwisse-

lingen in grootte verder ontwikkelde. Ook bij eenige andere patienten was de ontwikkelingsduur verscheidene jaren, zoo bij Legueu en Marien drie jaar, Scudder en Rocher vijf jaar. De patient van Lecène had zijn zwelling reeds tien jaar, maar de laatste twee jaar was zij sneller gegroeid. Het langste verloop beschrijft Bockhorn bij een een en vijftig jarige vrouw, die reeds sinds vijf en dertig jaar een zwelling vóór het linker oor bezat, die 's zomers geregeld grooter zou zijn dan 's winters.

Terwijl de meeste gevallen van tuberculose der parotis zonder pijn verliepen, vindt men eenige patienten vermeld, waarbij pijn juist een op den voorgrond tredend verschijnsel vormde. Zoo o.a. bij den reeds boven vermelden patient van de Paoli, waar jarenlange, hevige neuralgiforme pijnen in oor en wang de zwelling voorafgingen. Eenzelfde geval beschrijft Arcoleo.

Onze patient kreeg slechts lichte bezwaren wanneer de tumor na den maaltijd grooter werd. Bij Bockhorn's patient bestonden lichte pijnen, die soms bij aanvallen zeer hevig werden en door het geheele hoofd trokken. In een geval van Nadal en Pouget begon de ziekte met pijnen ter plaatse van de drie bovenkaaksklieren, waarboven zich later de zwelling ontwikkelde. Ook de zwelling bij den eersten patient van de Paoli was aanvankelijk pijnlijk. Von Stubenrauch merkte uitstralende pijnen in oog en oor op, terwijl de tumor zelf ook licht gevoelig voor aanraking was.

Bij de *circumscripte* tuberculose vindt men in de parotiskapsel een enkelen knobbel, onregelmatig rond van vorm, meestal met licht hobbelig oppervlak, vast of matig hard bij aanvoelen. Deze zwelling is tegenover de onderlaag verschuifbaar, terwijl ook de huid er los en gemakkelijk

plooibaar over heen gaat. Zulke circumscripte knobbels, beschreven Lecène, de Paoli, Klotz, Nadal en Pouget. Treedt een dergelijke tumor op bij een patient, die aan tuberculose elders in het lichaam nog lijdt, zooals bij Willett en Puppel, dan ligt de diagnose „tuberculeus lymphoom" voor de hand. Later, wanneer de tuberculose zich verder ontwikkelt, gaat het centrum vervallen en verkazen, terwijl aan den omtrek het proces voortschrijdt. Dan vindt men dus klinisch een met vocht gevulde ronde holte, als een cyste of abces, zooals von Stubenrauch, Legueu en Mariën beschrijven.

Bij de meeste patienten met parotitis-tuberculosa, ontwikkelde zich de aandoening *diffuus*. Bij hen heeft men meer kans de verschillende stadia van tuberculose naast elkaar aan te treffen, wat de diagnose vergemakkelijkt. Gewoonlijk echter had zich de tuberculose vrijwel gelijkmatig diffuus ontwikkeld, zonder tot verweeking te komen, zoodat dan de zwelling als overal even vast tot hard wordt vermeld. (De Paoli, Parent, Bockhorn, Mintz, Scudder, Klotz, Borchardt, e.a.) Wel werden dan meermalen op door snede van het praeparaat reeds verkazings- of verweekingsplekjes gevonden, maar te gering om door palpatie ontdekt te worden (Parent, Nadal en Pouget).

In eenige gevallen was de consistentie ongelijkmatig. Zoo was de tumor bij het geval van Lecène vóór week, half fluctueerend, terwijl het achterste deel harder aanvoelde. De zwelling bij Homuth was in het algemeen hard van consistentie behalve op een klein plekje, waar fluctuatie te voelen was. De huid was daar ook rood gekleurd. Drew voelde in het voorste deel der zwelling een klein fluctueerend plekje, een abscesje, dat hij incideerde en uitkrabde. Van daaruit vond hij een tweetal gangetjes de diepte ingaande.

Loumaigne beschreef een zwelling van onregelmatige consistentie, hier en daar voelde hij verweekte plekken, echter niet duidelijk fluctueerend.

Een eigenaardig klinisch aspect vertoonde onze patient: de geheele streek der parotis was gezwollen, het boven- en middengedeelte echter vrij weinig, matig vast van consistentie, terwijl het onderste parotisdeel een weeke fluctueerende, sterk promineerende cyste vormde.

De tuberculeuze zwelling der parotis vertoont in het algemeen een vrij gelijkmatig oppervlak, ook bij de diffuse vormen. In eenige gevallen werd een licht oneffen oppervlak gevonden alsof men verschillende klierkwabjes afzonderlijk voelde, zoo bij Legueu en Mariën en bij onzen patient. De groote cyste in ons geval vormde een gladde welving beneden, tegenover een minder promineerend fijn hobbelig bovendeel.

In het algemeen is de zwelling verschuifbaar op de onderlaag, terwijl ook de huid er over goed plooibaar is. Deze is meestal normaal gekleurd, niet oedemateus en onpijnlijk, soms vertoont zij ook ontstekingsverschijnselen. Bij Legueu en Mariën bestond b.v. een lichte vergroeiïng met de erboven liggende huid, zoodat deze niet gemakkelijk plooibaar was. Bij Homuth was de huid boven het koude absces rood verkleurd. Frank kreeg een patientje dat vroeger geïncideerd was, en daar sinds een klein fisteltje gehouden had, gelegen in een granulatiewal. De huid rondom zag blauw verkleurd en was dun. Nadal en Pouget vonden in hun eerste geval een dunne blauwverkleurde litteekenachtige huid boven de zwelling. Daar was vroeger een abces doorgebroken en langen tijd daarna spontaan gesloten. Ook in hun tweede geval was de huid blauwrood verkleurd boven den tumor, maar zij was niet vergroeid en goed plooibaar.

Heeft de tuberculose gelegenheid langer in te werken dan wordt natuurlijk de huid nog sterker in het proces betrokken, zij wordt aanvankelijk opgenomen in de ontstoken massa, en bij verval komen er huiddefecten en fistels, afkomstig van verkaasd of veretterd parotisweefsel. Een dergelijke fistel was in het geval van Frank achtergebleven na een vroeger verrichte incisie van een absces; in het geval van Drew zou zich spoedig hetzelfde beeld gevormd hebben.

Een ulcereerende tuberculose met talrijke abscessen beschreef Küttner, waarbij de zwelling bij druk kleiner werd, terwijl troebel vocht uit den ductus Stenonianus in den mond vloeide. Zijn geval is echter niet microscopisch onderzocht, waardoor de diagnose tuberculose der parotis niet volkomen vaststaat.

Faure-Darmet beschreef een patient van veertig jaar met een groote zwelling van de rechter wang. Nadat aanvankelijk een drietal knobbels zich gevormd hadden, begonnen deze al spoedig te ulcereeren, zoodat men te midden van een paarsroode dunne huid drie fistels opmerkte, gescheiden door verdikte lagen. Vooral tijdens het eten stroomde sero purulente vloeistof naar buiten. Deze ulcereerende parotitis hield Faure-Darmet aanvankelijk voor actinomycose.

Terwijl in al deze gevallen het uiterlijk op een chronisch proces wees, pleitten de symptomen bij Bockhorn's patient meer voor een acute ontsteking: een gelijkmatige zwelling bedekt met een roode glanzende huid, die niet plooibaar was en waar bij vingerdruk een put achter bleef; daarbij bestond pijnlijkheid bij aanraking en trismus.

De kaakklem is behalve bij dezen patient van Bockhorn nog eenige malen beschreven, n.l. door Scheib in zijn

geval van gegeneraliseerde tuberculose en bij Küttner met zijn multiple abscessen.

Daar de facialis midden door parotis klierweefsel zijn takken naar voor uitstraalt, is het niet verwonderlijk, dat af en toe paralyse dezer zenuw is opgemerkt.

De Paoli beschreef in zijn tweede geval een patient, die na jarenlange linkszijdige neuralgiën in de wang paralyse van den facialis kreeg en pas eenige maanden later kon onder het oor een zwelling worden gevoeld. De operatie ontpopte deze als tuberculose der parotis, de verlamde facialis herstelde niet. Ook bij Arcoleo bestond reeds de facialisverlamming met neuralgiën vóór het optreden der zwelling. Na genezing door uitkrabben der tuberculeuze massa's verbeterde de paralyse.

Ook in het eerste geval van De Paoli bestond een facialisverlamming, die zich na exstirpatie van den tuberculeuzen parotistumor niet herstelde.

Deze facialisverlamming kan dus het eerste verschijnsel der parotistuberculose vormen; de ontsteking begint dan dicht bij den facialisstam en reeds vóór een aantoonbare zwelling gevormd is, heeft zij de zenuwgeleiding onderbroken.

De zwelling is in het algemeen niet door druk te verkleinen, behalve in het geval van Küttner waar druk tevens den etter uit den ductus Stenonianus in den mond deed vloeien. Hiervoor is communicatie van een koud parotis-absces met den uitvoergang noodig, die hier bestond.

Ook in ons geval was de zwelling, in casu de cyste door druk te verkleinen, terwijl licht troebel vocht uit de mondopening van den ductus te voorschijn kwam; dit vocht, — waarschijnlijk etter bevattend speeksel — wees op retentie, er moet dus in een of anderen kleineren

uitvoergang een vernauwing bestaan hebben waarmede ook te verklaren is de zwellingstoename na elken maaltijd, wanneer dus een grootere hoeveelheid speeksel gevormd werd. Tot echte „crises salivaires" is het door deze intermitteerende zwellingstoename niet gekomen, wel werd de wangstreek eenigszins gevoelig.

Merkwaardige wisselingen in grootte beschreef Borchardt; zijn patient zou al sinds vijf en dertig jaar een harde zwelling voor het rechteroor bezeten hebben, die geregeld 's zomers grooter was dan 's winters. Ook bij den tweeden patient van De Paoli wisselde de tumor af en toe in grootte; bij Bockhorn's patient nam de zwelling toe bij een hevigen pijnaanval.

Aan den uitvoergang zijn nergens veranderingen beschreven, men voelde nergens in de wang een verdikten ductus, terwijl ook aan de Papilla Salivalis geen afwijkingen zichtbaar waren.

De ziekte verliep in nagenoeg alle gevallen zonder koorts, alleen in Homuth's geval bestond een lichte temperatuursverhooging.

HOOFDSTUK VIII.

DIAGNOSTIEK.

Hoe moeilijk in vele gevallen de tuberculose der parotis te diagnotiseeren is blijkt telkens uit de verschillende gevallen.

Klinisch werden alle mogelijke vergissingen gemaakt, die door het microscoop terecht gebracht moesten worden.

Meestal werd gedacht aan een tumor, een menggezwel, een sarcoom of carcinoom, andere malen werd een speekselcyste aangenomen of tuberculose der lymphklieren, of wel men vermoedde een ontsteking, een gumma of zelfs actinomycose. En toch is een juiste diagnose, vooral tegenover tumor van groot belang, terwille van den nervus facialis, want het blijft zeer te betreuren, dat eenige patienten een blijvend scheef gezicht aan deze foutieve diagnostiek te wijten hebben. Dit moge dan ook een aansporing te meer zijn, om, bij een zwelling in de parotisstreek onder de factoren vóór of tegen tumor ook de tuberculose der klier zelf te overwegen. Bij gemotiveerd vermoeden op t.b.c. kan proefexcisie tot een juiste meening voeren. Op deze wijze ook kwam Danielsen in zijn geval tot de goede diagnose.

Bij Willett's patient voerden eenige lymphomen aan den kaakhoek op het juiste spoor; deze werden eerst verwijderd en hun duidelijk tuberculeus sneevlak deed hem ook den parotistumor voor tuberculose aanzien; bij

zijn verdere operatie lette Willett zeer terecht meer op het behoud der verschillende facialistakken dan op radicaliteit in het wegnemen der speekselklier.

Alleen in ons geval konden wij reeds klinisch de diagnose op tuberculose der parotis stellen, en werd deze later door het microscoop bevestigd.

Van groot belang is de differentieel diagnose met de *menggezwellen* der parotis, waarmee vele gevallen van parotistuberculose verwisseld zijn. De leeftijd is hiervoor van weinig belang, want ook de menggezwellen treden meest tusschen het twintigste en veertigste jaar op, zonder ouderen of jongeren te vrijwaren. Het menggezwel vormt meestal een onregelmatigen, scherp begrensden knobbel binnen de parotiskapsel en is duidelijk tegenover onderlaag (speekselklier) verschuifbaar. De consistentie is vooral bij de kleinere meest hard, terwijl de grootere naast hardere plekken meer weeke, cystische of zelfs fluctueerende gedeelten bevatten. De huid boven den tumor is intact, verschuifbaar en plooibaar, alleen bij zeer groote gezwellen treden wel eens door slechte voeding huiddefecten op. De gezwellen groeien uiterst langzaam, jarenlang, tot opeens snelle infiltreerende groei met metastaseering op maligne-omzetting wijst. De patienten hebben vóór de maligniteit weinig of geen bezwaren, geen pijnen of neuralgiën, terwijl paralyse van den facialis in dat stadium zelfs bij reusachtige tumoren een zeldzaamheid is.

De tuberculeuse parotis bereikt nimmer de geweldige grootte van sommige menggezwellen, en is dus alleen met kleinere te verwisselen. Vindt men een enkel klein vrij hard knobbeltje met weinig of geen ontstekingsverschijnselen, dan wordt de onderscheiding moeilijk, vooral waar neuralgiën en facialisstoornissen bij beide vaak ontbreken. Meest vindt men echter bij de tuberculeuze

parotitis lichte ontstekingsverschijnselen, het gezwel is niet zoo gemakkelijk verschuifbaar op de onderlaag en in bijzonder tegenover het klierweefsel is het niet zoo scherp begrensd. Lichte pijnlijkheid mag al eens aanwezig zijn, vaak ontbreekt zij toch ook, maar een geringe fixatie der huid is niet zelden aantoonbaar.

De consistentie is ook geheel anders; als tumoren van kleineren omvang zijn de menggezwellen harder. Grootere menggezwellen vertoonen vaak harde, naast weeke tot fluctueerende plekken, maar het consistentieverschil is bij meer uitgebreide tuberculeuze parotitis niet zoo duidelijk. Naast verweekte plekken vindt men hier meer vaste, zelden hardere gedeelten, en nooit zulke, die de hardheid van kraakbeen bezitten, zooals bij het menggezwel. Trouwens, wanneer de tuberculose der parotis zoo ver gevorderd is, vindt men steeds ontstekingsverschijnselen in tegenstelling met de menggezwellen, die scherp omgrensd en verschuifbaar zijn.

Wanneer een menggezwel maligne gaat ontaarden, bestaat het gewoonlijk reeds zoo langen tijd en is zoo groot geworden, dat men het niet gemakkelijk met tuberculose zal verwisselen.

Evenals de menggezwellen zijn ook de zeldzame *adenomen* der parotis meest goed van de tuberculose te onderscheiden, zij gedragen zich klinisch geheel als de menggezwellen, en vormen circumscripte, ingekapselde tumoren van zeer langzamen groei.

Moeilijker is de differentiëele diagnostiek tegenover de echte maligne parotis-aandoeningen, het sarcoom en het carcinoom. Het zeldzame *sarcoom* doet zich soms voor als het meer goedaardige fibro-sarcoom, dat ingekapseld is en een tamelijk regelmatig oppervlak vertoont; andere malen als een zeer kwaadaardig spoel- of rondcellig sarcoom, dat zich diffuus in de parotis uitbreidt deze spoedig geheel aantast,

en met onderlaag en later ook met de huid vergroeit.

Klinisch lijken ze meest op de mengtumoren, maar fixatie-verschijnselen wijzen op hun waren aard, gezwegen het optreden van metastasen vooral langs de bloedbaan. De tuberculose vormt nimmer zulke groote zwellingen als het sarcoom en wanneer de mindere verschuifbaarheid op onderlaag en tegenover huid al op ontstekingsfixatie mocht lijken, dan is het sarcoom al dikwijls reeds door zijn metastasen te duidelijk om nog met de tuberculose verwisseld te worden.

Het *carcinoom* der parotis komt volgens Michaux vooral in twee vormen voor, als scirrhus of als celrijk gezwel. Met de eerste is de tuberculose niet gemakkelijk te verwarren; naarmate het kankerweefsel toeneemt, gaat het bindweefsel schrompelen; veelal zoo sterk, dat deze schrompeling de gezwelvorming overheerseht en de huid stralig naar binnen wordt getrokken. De scirrhus werd alleen op lateren leeftijd aangetroffen, voelt zeer vast aan, vormt vroegtijdig facialis-verlamming, terwijl in de lymphklieren pas laat metastasen aantoonbaar zijn.

Meestal treft men meer celrijke „Mergkankers" der parotis, die men ook vaker op nog jeugdigen leeftijd aantreft. Hier overweegt de gezwelvorming, die zich kenmerkt door snellen groei, fixatie op het parotisweefsel en overige omgeving, terwijl ook de huid gespannen en glanzend er op vast zit. De tumor is weeker, gaat de huid doorgroeien, waar zich snel uitbreidende kankerzweren vormen. Spoedig vindt men in de regionnaire klieren metastasen, de facialis wordt vaak verlamd, terwijl de aanvreting van gevoelszenuwen pijnen geeft, soms zeer heftige, neuralgiforme zelfs. Later komen daarbij nog andere functiestoornissen; slecht hooren, moeite met kaakbewegingen, met spreken, kauwen, enz.

In de latere stadia is de diagnose tegenover tuberculose gemakkelijk; maar in het begin, wanneer slechts een vrij kleine, meer week aanvoelende tumor in de parotis wordt aangetroffen, die niet scherp omgrensd is en aan huidonderlaag en parotis eenigszins gefixeerd is, kan het klinisch vrijwel onmogelijk zijn de differentieele diagnose te stellen.

Functiestoornissen van het klierweefsel zelf zijn bij parotis-tuberculose alleen in ons geval aangetroffen, kunnen dus geen beslissing geven. Aantoonbare metastasen kunnen een nuttige vingerwijzing geven, ontbreken echter in het begin, wanneer juist de diagnose moeilijkheden geeft. Men zal dan vooral moeten letten of mogelijk een lichte pijnlijkheid der zwelling of eenig consistentieverschil van sommige gedeelten naar tuberculose heenwijst, en zoo noodig aan een proefexcisie, doch liever aan de operatie, die met curatief doel is ondernomen, de beslissing overlaten.

Tot de zeldzame afwijkingen der Parotis behooren de *cysten* die in allerlei grootte op de meest uiteenloopende leeftijden voorkomend beschreven en meest solitair zijn. Zij ontwikkelen zich langzaam, zijn los verschuifbaar ten opzichte van de huid maar meestal slechts weinig tegen de onderlaag. Het oppervlak is glad; kleinere cysten voelen vrij hard aan, grootere week elastisch, soms fluctueerend. Bezwaren of functiestoornissen geven de cysten niet. De meeste zijn vermoedelijk het gevolg van chronische ontstekingsprocessen, die kleinere uitvoergangen door schrompeling van nieuw gevormd bindweefsel vernauwd hebben, en aldus echte retentiecysten deden ontstaan. Het vinden van trilhaarepitheel als binnenbekleeding in eenige gevallen wijst op den oorsprong uit een ontwikkelingsstoornis. Hier zijn het dan òf branchiogene cysten (Lecène) òf cysten die volgens Morestin en Rocher uit

den normalen parotisaanleg werden uitgeschakeld en zich later zelfstandig ontwikkelden, òf mogelijk ook dermoïdcysten in de omgeving der parotis, die dan echter buiten de fascia parotideomasseterica liggen, meestal dicht bij den processus mastoïdeus.

Wanneer de tuberculose als een enkele verweekte knobbel in de parotis optreedt is de juiste diagnose moeilijk; dit was het geval bij den patient van Stubenrauch. Deze verweekingscysten hebben echter uitteraard een meer onregelmatigen wand tegenover de gladde retentiecysten. Zij zijn ook meestal eenigszins pijnlijk en hun ontstekingswand gaat geleidelijk in de normale omgeving over.

Uit ons geval blijkt echter, dat ook bij de parotistuberculose echte retentiecysten kunnen optreden, maar het betrof hier niet alleen een solitaire cyste, de rest der klier was eveneens veranderd.

Door Masson is nog een cyste beschreven, die mogelijk een tuberculeuze verweekingscyste was. In den wand bevond zich veel lymphoïdweefsel, dat soms tot follikels bijeenlag, in welks centrum grootere cellen en reuscellen lagen. Verkazing en tuberkelbacillen werden echter niet gevonden.

Moeilijkheden kan ook de differentieel diagnose tusschen tuberculose en andere chronische ontstekingen geven. Beginnen we met de chronische, niet specifieke ontstekingen, door Küttner het eerst als *chronische ontstekingstumoren* beschreven. De meeste dezer gevallen betroffen de submaxillares, slechts eenige de parotis. Zij komen op elken leeftijd voor als een langzaam groeienden, de submaxillair of parotisloge innemenden tumor, die weinig bezwaren geeft. Lichte drukgevoeligheid en een weinig hindernis bij het slikken komt echter voor.

In den loop van maanden tot jaren neemt de zwelling steeds toe, soms door perioden van stilstand onderbroken. Sommige gevallen kenmerken zich door acute verheffingen waarbij de klierzwelling vrij plotseling toeneemt, met een pijnlijke en roode huid, waarbij zich soms een abscesje vormt. Na incisie geneest dit spoedig en de acute opvlamming gaat weer over in het chronische progressieve stadium. De harde zwelling is met de omgeving vrij innig vergroeid; in eenige gevallen was een weinig etter uit de ductus opening te drukken.

De bacteriologische onderzoekingen hebben tot nu weinig van belang opgeleverd, zij zijn echter in aantal klein en daarbij weinig nauwkeurig. Meestal vielen de cultuurproeven negatief uit en werd in coupes vergeefs naar bacteriën gezocht. Het klinisch verloop zoowel als het microscopisch onderzoek wijst echter op een chronische ontsteking van bacterieele oorzaak.

De onderscheiding dezer speekselklieraandoeningen van tuberculose zal meermalen moeilijkheden geven. Bestaat de ziekte sinds jaren dan zal mogelijk het optreden van tijdelijk acute opflikkeringen de diagnose ophelderen. De ontstekingsgezwellen vormen dan ook zulke groote vaste massa's als bij tuberculose niet te verwachten is. Deze ziekte voert veeleer tot verkazing en verweeking.

Naast de vastere plekken door de ook bij speekselkliertuberculose bestaande bindweefsel nieuwvorming mag men bij haar dan verweekte haarden verwachten. In het begin echter ontbreken deze onderscheidingssymptomen. Kan men etter uit den uitvoergang drukken dan heeft men in deze natuurlijk een voor diagnostiek kostbaar hulpmiddel.

Door het aanleggen van culturen, inspuiten bij een

cavia en door microscopisch onderzoek wordt de kans geschapen den aard der infectie uit te maken. Anders moet alweer de proefexcisie en nog liever de therapeutische operatie als laatste redmiddel ons nader licht verschaffen.

Een zeer zeldzame speekselklieraandoening is de *syphilitische*, vooral die in het secundaire stadium.

Neumann beschreef in deze phase eenige parotiszwellingen bij zwakke anaemische patienten met gelijktijdige maculeuze of papuleuze exanthemen. De klier zwol vrij acuut op tot een appelgroote licht onregelmatige, vrij harde en eenigszins pijnlijke tumor; tegelijk vergrootten zich de prae-auriculaire lymphklieren en vormden zich later soms abscessen. Deze gevallen evenals andere zijn mogelijk te duiden als secundaire parotitis, hun specifieke natuur is nog allesbehalve bewezen. Met tuberculose zullen deze acute zwellingen wel moeilijk verwisseld worden.

De meeste zeldzame luetische speekselklierafwijkingen treden in het tertiaire stadium dezer patienten op, vaak bij dezulken, die tegelijk andere gummeuze afwijkingen vertoonen.

Betreft de aandoening de parotis, dan zien we een geheele of gedeeltelijke kliervergrooting, die langzaam ontstaat, en zich geheel binnen de parotiskapsel houdt. De zwelling is oneffen, hard of vast, soms met een verweekt centrum. Zij zit vast op de onderlaag, de huid is meest vrij beweeglijk. Er zijn echter ook gevallen beschreven waarbij de huid was aangedaan, en op de onderlaag vastgegroeid, in Lang's geval zelfs was doorbroken, zoodat een gummeuze zweer bestond. Meest ontstaat kaakklem, soms nog een lichte pijnlijkheid, maar overigens zijn de bezwaren gering.

De verschijnselen der syphilis gelijken al zeer op die der tuberculose der parotis, en wanneer niet andere lichaamsafwijkingen een aanwijzing geven, kan de differentiëering zelfs onmogelijk zijn. Zoo kunnen de tot nu constant voorgekomen andere luëtische uitingen den weg wijzen, de positieve reactie van WASSERMANN en vooral de goede gevolgen der specifieke therapie, de diagnose gumma tot zekerheid maken. Met joodkalium gaat het grootste deel dezer parotiszwellingen veelal in eenige dagen snel terug, om daarna in eenige weken of hoogstens maanden geheel te verdwijnen. Wanneer we dus weifelen tusschen tuberculose en lues, is het aangewezen eerst eenige dagen de reactie der zwelling op joodkalium na te gaan.

De primaire *actinomycose* der parotis is tot nu toe nog niet met zekerheid aangetoond, wel bij de submaxillaire en sublinguale speekselklier. Er is echter meer dan een geval beschreven, waarin de aandoening der parotis zoo overheerschend was, dat men klinisch van primaire actinomycose der parotis kon spreken. De ziekte begint in dit geval onder het beeld van een subacute of acute parotitis, die zich aan het gebied der parotis houdt en soms eenige ettering uit den uitvoergang vertoont. Vaak bestaat trismus erbij, hetgeen dan kan wijzen op het secundaire ontstaan vanuit de gewone kaak-actinomyces door de diepe, dunne fascie van masseter en parotis heen. De ziekte, eenmaal tot de parotis doorgedrongen, breidt zich daarin vrij snel uit en vormt het eigenaardige plank-harde infiltraat met kleine abscesjes er in, spoedig wordt de huid mede aangedaan en verkleurt eigenaardig paarsrood; de abscesjes breken door en er ontstaan diepgaande fistelgangen, die het infiltraat doorkruisen en waaruit zich dunne etter ontlast, die de bekende geelwitte kleine korreltjes bevat, de actinomyces-kluwens.

Het verloop der actinomycose is veel sneller dan dat der tuberculose der parotis; in het begin kan de differentiëele diagnose moeilijkheden geven, later bij volontwikkeld ziektebeeld is dit zoo typisch en zoo weinig gelijkend op tuberculose, dat men gemakkelijk deze kan uitsluiten. De tuberculeuze fistels met hun huidondermijning, de infiltratie der omgeving die nooit zoo hard is, de huidverkleuring, het verloop der fistelgangen, maken duidelijke verschillen. Toch wijst het geval van Faure-Darmet er op, dat ook in de parotis de tuberculose wel atypisch kan optreden en bedriegelijk op de actinomycose gelijken.

Tuberculeuze lymphomen in de kapsel der parotis.

De aandoening komt vooral voor op jeugdigen leeftijd. Zonder aantoonbare oorzaak treedt een lichte zwelling van eenige lymphklieren op, spoedig wordt de geheele groep aangetast en vindt men ook van de cervikaallymphklieren eenige vergroot.

Men vindt dus in het parotisgebied eenige knokbeltjes, aanvankelijk vrij vast aanvoelend, spoedig echter verweekend. De multipliciteit dezer zwellingen, de jeugd van de patienten, vaak vergezeld van tuberculose der cervikale lymphklieren zijn onderscheidingsteekenen tegenover de tuberculeuze parotitis. Daarbij komt, dat de tuberculeuze lymphomen meest gemakkelijk verschuifbaar zijn op hun onderlaag, en zich sneller ontwikkelen dan de ontsteking van de speekselklier. Worden de lymphklieren grooter, dan zijn zij binnen de gespannen parotiskapsel saamgedrukt en moeilijker als afzonderlijke zwellingen te voelen.

HOOFDSTUK IX.

PROGNOSE EN THERAPIE.

De *prognose* der speekselklier tuberculose mag goed genoemd worden. De meeste patienten chirurgisch behandeld met geheele of gedeeltelijke verwijdering van het zieke weefsel, zijn genezen. Dit is na hetgeen hier tevoren werd medegedeeld, niet te verwonderen; de zieken vertoonden meestal geen andere tuberculosen in het lichaam en waren stevig gebouwde individuen. En ook de locale vondst wees op zoodanige krachtige reactie van het lichaam tegen de infectie, dat totale genezing alleszins begrijpelijk wordt.

Wel is, jammer genoeg, de genezing meestal niet lang gecontroleerd. Na een of twee jaar (Scudder, Faure-Darmet, Frank), bleken de onderzochte patienten nog goed gezond; de Paoli vond ook na acht jaar nog gevallen van geheele genezing, zijn tweede patiente vertoonde echter na één jaar een beginnende zwelling der andere parotis.

Slechts twee patienten met parotistuberculose overleden; de patient van Scheib stierf aan miliaire tuberculose en waarschijnlijk was hier de parotistuberculose slechts een der localisaties. Onze patient stierf na een ingrijpende operatie aan pneumonie en zijn dood houdt geen verband met de ons bezighoudende ziekte.

Therapie. De heelkundige behandeling heeft tot nu onder invloed der foutieve diagnostiek steeds den voor-

rang gehad en zooals we boven zagen met goed gevolg, wat de genezing van het proces aangaat. Echter is hierbij maar al te vaak een laesie van den n. facialis opgetreden, veelal ook blijvend. Dit zeer verminkende gevolg is een ernstig verwijt tegen al te radicale therapie. Onder invloed hunner diagnose „Tumor" verwijderden DE PAOLI, SCUDDER en BORCHARDT den geheelen inhoud der parotisloge, met voor de ziekte geheele genezing maar met een blijvende facialisverlamming. MINTZ trachtte deze zenuw zooveel mogelijk te sparen, het gelukte hem den hoofdstam en den oogtak vrij te maken, maar toch bleek na de operatie de facialis verlamd, op den oogtak na, die paretisch was. Ook PARENT trachtte half snijdend, half scheurend de parotis te verwijderen met behoud van den n. facialis; aanvankelijk bleek echter een volledige verlamming, die gelukkig spoedig terugging en reeds in het eerste jaar geheel verdween.

Ook NADAL en POUGET opereerden op dezelfde wijze in hun tweede geval, en met beter gevolg: de facialis werd geheel gespaard, de wond zelf genas voorspoedig per secundam. ROCHER praepareerde voorzichtig de verschillende facialistakken, maar terwijl hij het vóórliggende parotisweefsel verwijderde, doorsneed hij den hoofdstam. Om ook het diepere gedeelte te kunnen opruimen hield hij de einden der zenuw uit elkaar en had zoodoende een ruim inzicht in de rest der parotisloge. Deze doorsneden facialis werd bij het einde der operatie zorgvuldig gehecht. Natuurlijk was aanvankelijk de verlamming volledig, maar zij verbeterde met electriseeren zoo goed als geheel. Na twee jaar bleef er nog een lichte asymmetrie van het gelaat over.

Ook LOUMAIGNE verwijderde ongeveer de heele parotis met mes en schaar, terwijl de facialis gespaard bleef. De

wond werd op een drain na gesloten en was na zes weken genezen.

Eveneens met de bedoeling de facialis zooveel mogelijk te sparen, werd door eenige operateurs gebruik gemaakt van den scherpen lepel, die een zeer geschikt instrument bleek om het brosse en verkaasde weefsel der parotistuberculose te verwijderen, zonder den facialis te kwetsen. Bockhorn verwijderde aldus in twee zittingen ongeveer de heele klier met goed succes, zoowel ten opzichte der ziekte als wat de zenuw betreft. Ook Frank exstirpeerde nu eens snijdend, dan weer lepelend de heele zwelling. Aanvankelijk kreeg hij een speekselfistel, terwijl ook de facialis verlamd bleek, maar beide afwijkingen genazen spoedig.

Ook Arcoleo kreeg met den scherpen lepel goede uitkomsten.

In de gevallen van Faure-Darmet en Küttner bestonden abscessen en fistels. Met incisies en uitkrabben der meest ontstoken gedeelten werd de in haar geheel ontstoken klier eenige malen na elkaar bewerkt en kwam tot genezing.

Bij de gevallen met beperkte uitbreiding werd meestal de radicale verwijdering van het zieke weefsel operatief verricht. Von Stubenrauch exstirpeerde de cyste met haar omgeving en hechtte de wond, zij genas per primam. Legueu en Mariën, die evenzoo handelden, zagen een speekselfistel ontstaan, die spoedig genas. Lecène, Puppel, de Paoli, Klotz, Nadal en Pouget enucleëerden soliede tumoren en kregen aldus genezing; bij Puppel bleef echter een lichte parese van den mondhoek achter, terwijl ook de wond zich traag sloot. Willett zag na incisie van de verkaasde massa den tuberculeuzen aard der parotis en verwijderde toen het onderste deel dezer speekselklier,

nauwlettend acht gevend op den facialis. Toch ontstond daarna een parese van den rechter mondhoek, die na een jaar nog eenigszins aanwezig was. Ook Homuth kreeg een dusdanige lichte parese, die gelukkig in een tiental dagen genas; in zijn geval werd na incisie met den scherpen lepel een kaasbrokje verwijderd, de omgeving geexcideerd en de wond getamponneerd, waarna spoedige genezing volgde.

Uit het bovenstaande blijkt, hoe vaak de facialis min of meer door de chirurgische behandeling te lijden had. Dit is des te meer te betreuren, daar de ziekte zelf zooveel neiging tot genezing heeft, bij stevige gezonde menschen optreedt en waarschijnlijk ook wel met minder ingrijpende behandeling te genezen is.

Tuberculeuze abscesjes in de parotis kan men puncteeren en met jodoformolie of jodoformglycerine inspuiten, reageeren zij hierop niet of neigen zij tot doorbraak, dan kan men hen met het bistourie splijten (daarbij natuurlijk steeds denkend aan het verloop van den facialis) en uitkrabben. Vooral de scherpe lepel heeft zich een zeer nuttig instrument getoond, waarmede men gemakkelijk behalve het verkaasde weefsel ook het brosse minder zieke parotisweefsel kan verwijderen zonder de zenuwen te vernielen, Ook bij meer uitgebreide tuberculeuze parotitis is deze therapie te gebruiken, gevolgd door open wondbehandeling met jodoformgaastamponnade. Bij beginnende tuberculeuze parotitis vooral is ook nog een andere behandelingswijze zeer een proefneming waard, nl. de behandeling met Röntgenstralen of Hoogtezon. Vooral in de laatste jaren hebben deze beide in de behandeling van chirurgische tuberculose zich een plaats veroverd. Ik zelf zag eenige malen tuberculeuze parotis lymphomen met Röntgen- zoowel als met Hoogtezonbe-

straling snel teruggaan en genezen, en zouden dan tuberculeuze haarden der parotis zelf niet evenzoo reageeren? Het lichaam zelf doet al zijn uiterste best de infectie te bedwingen en heeft vooral in het begin slechts een kleinen steun noodig om haar afdoende te overwinnen.

Naast deze plaatselijke moeten wij ook niet de algemeene behandeling vergeten, deze patienten zijn toch waarschijnlijk — ondanks den stevigen lichaamsbouw en het negatieve verdere onderzoek — niet alleen menschen met een zieke parotis, maar echte tuberculoselijders, die kans loopen de ziekte ook op andere plaatsen te zien uitbreken, al bleef zij latent tot een gunstige gelegenheid voor verdere uitbreiding zich voordoet. Daarom moeten wij ook hier zorgen voor de versterking der algemeene weerstandskracht, door goede voeding, door een rustkuur, zoo mogelijk aan zee, door een zonnebehandeling en zoo noodig door interne middelen die de reactiekracht direct of indirect kunnen vergrooten.

LITERATUUR.

Aievoli. Policlinico 1895.

Arcoleo. Tuberculosi della parotide. Morgagni 1900.

Beneke. Parotis tuberculose. Münch. Medic. Wochenschr. 1907. Blz. 698.

Blumenpeld. Handbuch der Tuberculose. Brauer-Schröder-Blumenfeld III 1919.

Bockhorn. Ein Fall von Tuberculose der Parotis. Arch. f. klin. chir. 1897. Inaug. Diss. Berlijn 1898.

Borchardt. Die Tuberculose der Parotis. Inaug. Diss. Freiburg 1903.

Brunzel. Zentralbl. f. Chir. 1919 no. 14.

Claude et Bloch. Sténonite à bacilles de Koch au cours d'une tuberculose pulmonaire. Gaz. des hôp. 1903.

Cole. Case of probable tuberculosis of the parotid gland. Bull. of the John Hopkins Hosp. Bd. 15. Baltimore 1904.

Danielsen. Parotis tuberculose. Münch. Medic. Wochenschr. 1907.

Drew. Tuberculosis of the parotid salivary gland. Transact. of the clin. soc. of London 1904/05. Bd. 38.

Dupin. Fistule parotidienne d'origine tuberculeuse. Echo méd. de Toulouse 1901.

Faure-Darmet. Etude sur la tuberculose de la glande parotide. Thèse de Lyon 1901.

Frank. Primary tuberculosis of the parotid gland. Ann. of Surg. 1902. Bd. 36.

Gilmer. Ranula and other diseases of the Salivary glandular system. Journal of the amer. med. assoc. 1908. Bd. 51.

Homuth. Parotis tuberculose. Beitr. z. klin. chir. 1911. Bd. 74.

Jayle. Parotide chronique. Presse méd. 1894.

Kiesow. Uber einen Fall von isolierter symmetrischer Tuberculose der Parotis. Diss. Greifswald 1897.

Klotz. Parotis tuberculose und die Genese der Riesenzellen. Virchows archiv. 1910, 200.

Küttner. Tuberculose der Parotis. Handbuch der prakt. chir. 1e Aufl. Bd. 1.

Lecène. Un nouveau cas de tuberculose primitive de la parotide. Rev. de chir. 1901. Bd. 21.

Lefas. Maladies des glandes saliv. Arch. génér. de méd. 1900. 2. Bd. 186

Legueu et Marien. Tuberculose des glandes salivaires. Comptes rendus de la soc. de biol. de Paris 1895. Bd. 47.
Presse méd. 1896.

Loumaigne. Tuberculose parotidienne. Thèse de Bordeaux 1911.

Mintz. Ein Fall von primaerer Parotis tuberculose. Deutsche Zeitschr. f. Chir. 1901. Bd. 61.

Nadal et Pouget. Deux cas de tuberculose primitive de la glande parotide. Rév. Hebd. de laryngol. d'otolog. et de rhinol. 1911. 2.

O'Zoux. De la tuberculose des glandes salivaires. Arch. clin. de Bordeaux 1897, 6.

De Paoli. Tuberculosi della parotide. X Congr. della soc. ital. di chir. 1895.

. . . . . Annali della Academia medica di Perugia 1893.

. . . . . Tuberculosi della ghiandole salivari. Perugia 1904.

Parent. Etude sur la tuberculose de la glande parotide. Thèse de Paris. 1898.

Pinoy. La glande sous-maxillaire et la tuberculose. Thèse de Paris 1899.

Puppel. Die tuberculose der Parotis. Diss. Königsberg 1905.

Rocher. Tuberculose parotidienne, section du facial; suture, bons résultats fonctionnels.
Journ. de méd. de Bordeaux 1912.

Scheib. Ueber einen Fall von chronischer Tuberculose der parotis. Verh. der Deutschen path. Gesellsch. Berlin 1900.

Scudder. Tuberculosis of the parotid gland; excision of the tumor; recovery; no recurrence one year and more after the operation Americ. Journal of med. sciences. 1902. Bd. 124.

Von Stubenrauch. Uber einen Fall von tuberculöser Parotitis. Archiv f. klin. Chir. 1894. Bd. 47.

Valude. Tuberculose expérimentale des glandes salivaires. Congrès de la tuberculose. Paris 1888.

Willett. Chirurgische Bedeutung der Parotis-tuberculose. Diss. Freiburg 1910.

Wood. Tuberculosis of the parotid and the possibility of infection through the tonsils.
Univ. of Pennsylvania med. Bull 1903/04 16.